უჯრედული თერაპიის ფონზე მიმდინარე ეპითელიზაციის თავისებურებანი პირის ღრუს ლორწოვანი გარსის ქიმიური და მექანიკური დაზიანებების დროს

ნატალია სუხიტაშვილი

სადისერტაციო ნაშრომი წარდგენილია ილიას სახელმწიფო უნივერსიტეტის საბუნებისმეტყველო მეცნიერებებისა და საინჟინრო ფაკულტეტზე მედიცინის დოქტორის აკადემიური ხარისხის მინიჭების მოთხოვნების შესაბამისად

პროგრამა: მედიცინის სადოქტორო პროგრამა

სამეცნიერო ხელმძღვანელი: ქეთევან კიღურაძე-გოგილაშვილი, მედიცინის დოქტორი, ასოცირებული პროფესორი

ილიას სახელმწიფო უნივერსიტეტი

თბილისი 2016

განაცხადი

როგორც წარდგენილი სადისერტაციო ნაშრომის ავტორი, ვაცხადებ, რომ ნაშრომი წარმოადგენს ჩემს ორიგინალურ ნამუშევარს და არ შეიცავს სხვა ავტორების მიერ აქამდე გამოქვეყნებულ, გამოსაქვეყნებლად მიღებულ ან დასაცავად წარდგენილ მასალებს, რომლებიც ნაშრომში არ არის მოხსენიებული ან ციტირებული სათანადო წესების შესაბამისად.

ნატალია სუხიტაშვილი

20 ივნისი, 2016

აბსტრაქტი

ქსოვილის რეგენერაციის მისაღწევად თანამედროვე მედიცინა აქტიურად იყენებს უჯრედული თერაპიის მიმართულებას. სადღეისოდ უჯრედული თერაპიის ერთ-ერთ საინტერესო მეთოდს წარმოადგეს ძვლის ტვინის მეზენქიმური ღეროვანი უჯრედების ტრანსპლანტაცია დაზიანებულ ქსოვილებში. ამ უჯრედების დადებითი თვისებები გამოვლენილია მრავალი ექსპერიმენტული თუ კლინიკური კვლევის შედეგად.

ნაშრომი მიზნად ისახავდა მეზენქიმური ღეროვანი უჯრედების ტრანსპლანტაციის ფონზე შეგვესწავლა პირის ღრუს დაზიანებული ლორწოვანი გარსის ეპითელიზაციის პროცესი ექსპერიმენტში. ამისათვის ლაბორატორიულ თაგვებში შემუშავებული იქნა პირის ღრუს რბილი ქსოვილების ქიმიური და მექანიკური დაზიანების მოდელები, რომელთაც ჩაუტარდათ ძვლის ტვინის მეზენქიმური ღეროვანი უჯრედების ტრანსპლანტაცია. დინამიკაში შესწავლილი იქნა როგორც ცხოველის ფიზიკური მონაცემები ასევე ჩატარდა ქსოვილების ჰისტომორფოლოგიური და იმუნოჰისტოქიმიური ანალიზი. ქიმიური დაზიანების შემდეგ ცხოველებს განუვითარდათ წყლული, ხოლო მექანიკური დაზიანების შეხორცების შედეგად წარმოიშვა ჰიპერტროფიული ნაწიბური. მეზენქიმური ღეროვანი უჯრედების ტრანსპლანტაციამ ცხოველის დაზიანებულ ქსოვილში მკვეთრად შეამცირა ლოკალური ანთებითი ინფილტრაცია, გააძლიერა ვასკულარიზაცია რის შედეგადაც აღინიშნა ქსოვილის ჰიპოქსიისა და ნეკროზის შემცირება. ასევე უჯრედულმა თერაპიამ გააძლიერა უჯრედების პროლიფერაციული აქტივობა და შეამცირა ფიბროზული პროცესი.

მიღებული შედეგებით დასტურდება მეზენქიმური ღეროვანი უჯრედების რეგენერაციულ და პირის ღრუს მედიცინაში სამომავლო გამოყენების დიდი პოტენციალი.

ძირითადი საძიებო სიტყვები: მეზენქიმური ღეროვანი უჯრედები, წყლული, ქსოვილის რეგენერაცია, ჰიპერტროფიული ნაწიბური, ეპითელიზაცია, პირის ღრუს მედიცინა

Abstract

In modern medicine cell therapy is often used to achieve tissue regeneration. Nowadays one of the most interesting approaches in cell therapy is bone marrow mesenchymal stem cell transplantation in the damaged tissues. Positive features of these cells are shown by many experimental and clinical researches.

The purpose of this study was to observe epithelization of damaged oral mucous membrane after stem cell transplantation. For this reason mechanical or chemical damage model of oral cavity soft tissues has been introduced in laboratory mice. The mice were subjected to bone marrow mesenchymal stem cell transplantation. Animals were analyzed physically and tissue samples were subjected to histological and immunohistochemical examination. Ulcer was developed after the chemical damage and hypertrophic scars were developed after the mechanical damage of the tissue. Mesenchymal stem cell transplantation in the damaged area sharply reduced local inflammatory infiltration and increased vascularisation. As a result, hypoxia and tissue necrosis was markedly reduced. Cell therapy also increased proliferative capacity of adjacent cells and reduced fibrosis.

Results demonstrate great potential of mesenchymal stem cells application in the regenerative and oral medicine.

Key words: mesenchymal stem cells, ulcer, tissue regeneration, hypertrophic scar, epithelization, Oral Medicine

მადლობა

მსურს ჩემი მადლიერება გამოვხატო ყველა იმ ადამიანის მიმართ, რომელთა თანადგომით შესრულდა ეს ნაშრომი. მადლობა ილიას სახელმწიფო უნივერსიტეტს და პირადად ბატონ გიორგი მენაბდეს იმისათვის, რომ მომეცა შესაძლებლობა შემესრულებინა სადისერტაციო ნაშრომი. მსურს უღრმესი მადლობა გადავუხადო ჩემს სამეცნიერო ხელმძღვანელს, პროფესორ ქეთევან კიღურაძე-გოგილაშვილს, სადისერტაციო პროექტის იდეის სულის ჩადგმისა და მის განხორციელებაში შეტანილი მნიშვნელოვანი წვლილისთვის. დიდი მადლიერებით მინდა მოვიხსენიო ილიას სახელმწიფო უნივერსიტეტის მედიცინის სამეცნიერო კვლევითი ინსტიტუტის თანამშრომლები, რომელთა ხელშეწყობით განხორციელდა კვლევა სადისერტაციო პროექტის ფარგლებში. მადლობა მინდა გადავუხადო პროფესორ ივანე აბიათარს, რომლის დახმარებითან მოხერხდა პროექტის კვლევითი კომპონენტის განხორციელება მიუნხენის ტექნლოგიური უნივერსიტეტის კვლევით ლაბორატორიაში. მადლობა მინდა გადავუხადო პროფესორ ირაკლი ამირანაშვილს უდიდესი დახმარებისათვის, რომელიც მან გასწია in vivo ექსპერიმენტების დროს. მადლობა მინდა გადავუხადო თბილისის სახელმწიფო სამედიცინო უნივერსიტეტის პროფესორ ზურაბ კაკაბაძეს შეუფასებელი დახმარებისათვის, რომელიც მან გასწია კვლევის დიზაინის და პუბლიკაციების მომზადების დროს. მსურს გამოვხატო უდიდესი მადლიერება ჩემი მეგობრის და კოლეგის, მარიკა ზურმუხტაშვილის მიმართ თანადგომისათვის. ასევე მსურს, მადლიერების გრძნობით მოვიხსენიო ჩემი კოლეგები და კლინიკა დენტექსის ექიმები.

სარჩევი

ცხრილების, გრაფიკების და სურათების ჩამონათვალი 1

აბრევიატურის ჩამონათვალი 2

1. შესავალი 3

2. სამეცნიერო ლიტერატურის მიმოხილვა 6

2.1 პირის ღრუს ლორწოვანი გარსის წყლულები 6

2.2 პათოლოგიური ნაწიბური (კელოიდი) 11

2.3 ღეროვანი უჯრედები 13

2.4 მეზენქიმური ღეროვანი უჯრედები და მათი ფუნქცია 16

2.5 მეზენქიმური ღეროვანი უჯრედების გამოყენება ექსპერიმენტულ და კლინიკურ მედიცინაში 18

2.6 მეზენქიმური ღეროვანი უჯრედების იზოლაცია 22

3. მეთოდოლოგია 25

3.1 In vivo ექსპერიმენტული მოდელი 25

3.2 თაგვების სხეულის მასის მონიტორინგი 27

3.3 მეზენქიმური ღეროვანი უჯრედების გამოყოფა და კულტივაცია 28

3.4 გამდინარე ციტომეტრია 28

3.5 ბიოლუმინესცენციური ანალიზი 28

3.6 ექსპერიმენტული დიზაინი 29

3.7 ქსოვილების მორფოლოგიური ანალიზი....29

3.8 სტატისტიკური ანალიზი 30

4. კვლევის შედეგები....31

4.1 პირის ღრუს კანის და ლორწოვანი გარსის ქიმიური დაზიანებების მოდელი....31

4.2 პირის ღრუს მექანიკური დაზიანების მოდელი....31

4.3 მეზენქიმური ღეროვანი უჯრედების ფენოტიპური და ადმინისტრაციული ტესტირება....31

4.4 მეზენქიმური ღეროვანი უჯრედების შეყვანა თაგვის პირის ღრუს ლორწოვანი გარსის ქიმიური დაზიანების მოდელში....35

4.5 მორფოლოგიური ანალიზი 37

4.6 მეზენქიმური ღეროვანი უჯრედების შეყვანა თაგვის პირის ღრუს ლორწოვანი გარსის მექანიკური დაზიანების მოდელში 47

4.7 ლაბორატორიული ცხოველების სხეულის მასის განსაზღვრა....50

5. დისკუსია....53

6. დასკვნები და რეკომენდაციები....72

7. ბიბლიოგრაფია 74

ცხრილების, გრაფიკების და სურათების ჩამონათვალი

სურათი 1. ღეროვანი უჯრედების იერარქია 14

სურათი 2. მულტიპოტენტური ღეროვანი უჯრედები 17

სურათი 3. უჯრედის ზედაპირული მარკერების ექსპრესია ადამიანის მეზენქიმური ღეროვანი უჯრედების მიერ 23

სურათი 4. In vivo მოდელის შექმნა 26

სურათი 5. In vivo მოდელი 33

სურათი 6. იზოლირებული ძვლის ტვინის მეზენქიმური ღეროვანი უჯრედები 34

სურათი 7. მეზენქიმური ღეროვანი უჯრედების ვიზუალიზაცია დაზიანებულ ქსოვილში 36

სურათი 8. მეზენქიმური ღეროვანი უჯრედების შეყვანა პირის ღრუს ლორწოვანი გარსის ქიმიური დაზიანების მოდელში 38

სურათი 9. ქიმიურად დაზიანებული ქსოვილის მორფოლოგიური ანალიზი 40

სურათი 10. CD45 -ს ექსპრესია ქსოვილებში 41

სურათი 11. მაკროფაგების ინფილტრაცია ქსოვილებში 43

სურათი 12. Ki67-ის ექსპრესია ქსოვილებში 44

სურათი 13. ქსოვილის ჰიპოქსიურობა და ანგიოგენეზური აქტივობა 46

სურათი 14. მეზენქიმური ღეროვანი უჯრედების შეყვანა პირის ღრუს ლორწოვანი გარსის მექანიკური დაზიანების მოდელში 48

სურათი 15. ფიბროზის განვითარება მექანიკურად ქსოვილში 49

სურათი 16. ლაბორატორიული ცხოველების სხეულის მასის განსაზღვრა ექსპერიმენტის სხვადასხვა ეტაპზე 51

აბრევიატურის ჩამონათვალი

მღუ - მეზენქიმური ღეროვანი უჯრედები

GVHD - Graft versus Host Disease

OI – Osteomielitis Imperfecta

IL – Interleukin

ECM – Extracellular Matrix

EGF – Epidermal Growth Factor

SSEA – Stage Specific Embrionic Antigen

PBS – Phosphate Buffered Saline

TGF-B – Transforming Growth Factor Beta

CCD – Charged-Coupled Device

1. შესავალი

პირის ღრუს ლორწოვანი გარსის დაზიანება ხშირად რთულდება დაწყლულებით. ამ პათოლოგიის ყველაზე ხშირი გამომწვევები არიან: ფიზიკური ტრავმა, ქიმიური და თერმული დაზიანება, ინფექცია, ნეოპლაზიური მდგომარეობა და სხვა (Herlofson and Barkvoll 1996). პირის ღრუს წყლულები ხასიათდება ძლიერი ტკივილით და ქმნის მნიშვნელოვან დისკომფორტს პაციენტისთვის. პათოლოგიური პროცესი ვლინდება ლორწოვანი გარსის დაზიანებით, რომელიც შეიძლება მიმდინარეობდეს მწვავედ ან ქრონიკულად, იყოს ლოკალური ან დიფუზური ხასიათის. ლორწოვანი გარსის წყლული შეგვიძლია დავასახელოთ ყველაზე ხშირ პირის ღრუს პრობლემად, რომელიც გვხვდება პირველად სამედიცინო ცენტრებში (Leao, Gomes et al. 2007). მკურნალობის გარეშე, პირის ღურუს ლორწოვანი გარსის წყლული შესაძლოა გართულდეს მათ შორის შესაძლოა განიცადოს მალიგნიზაცია (Scully and Shotts 2000).

ხშირად პირის ღრუს ქსოვილების ტრავმა ხასიათდება არანორმალური შეხორცებითი პროცესით და კელოიდის წარმოქმნით (Iqbal, Sidgwick et al. 2012). პათოლოგიური ნაწიბურის წარმოქმნა ხშირად ასოცირდება ტკივილთან და „შეხორცებული“ ორგანოს ფუნქციის მოშლასთან - რაც მოითხოვს შემდგომ მკურნალობას ქირურგიული ჩარევის ჩათვლით.

ჭრილობის შეხორცება არის კომპლექსური ბიოლოგიური პროცესი, რომელშიც მონაწილეობენ სხვადასხვა ტიპის ქსოვილები. ამ მხრივ განსაკუთრებით გამოსაყოფია პირის ღრუ, სადაც ანატომიური თავისებურებიდან გამომდინარე სხვადასხვა ტიპის ქსოვილები მჭიდრო სიახლოვით არიან წარმოდგენილი ერთმანეთის მიმართ. რეგნერაციული მედიცინის მიზანს წარმოადგენს სწრაფად უზრუნველჰყოს მოცილებული ან დაზიანებული ქსოვილის ჩანაცვლება ფუნქციონირებადი და ფიზიოლოგიურად მსგავსი

ქსოვილით (Nauta, Gurtner et al. 2011). დაზიანებული ქსოვილის შეხორცება მიმდინარეობს სამი განსხვავებული და ერთმანეთზე გადაჯაჭვული ფაზით - ანთება, უჯრედების პროლიფერაცია და რემოდელირება. ლორწოვანი საფარველის მთლიანობის რღვევის შემდეგ, პირველად პროცესში ერთვებიან თრომბოციტები და უზრუნველყოფენ ჰემოსტაზს ფიბრინის საცობების წარმოქმნის გზით. ისინი აგრეთვე გამოყოფენ სხვადასხვა მედიატორებს, რომლებიც მიიზიდავენ მაკროფაგებს და ფიბრობლასტებს დაზიანებულ ქსოვილებში. ანთებითი პროცესი იწყება ნეიტროფილების, მაკროფაგების და ლიმფოციტების მიგრაციით ჭრილობაში. ეს ფაზა გადაჯაჭვულია პროლიფერაციულ ფაზასთან რომელშიც ხდება ეპითელიზაცია, სისხლძარღვებისა და ექსტრაცელულური მატრიქსის ფორმირება. საბოლოოდ კოლაგენის რემოდელირებით და სისხლძარღვების მატურაციით სრულდება შეხორცებითი პროცესი (Nauta, Gurtner et al. 2011).

სადღეისოდ ქსოვილის რეგენერაცია შესაძლებელია მიღწეული იქნას შემდეგი სამი გზით: უჯრედული თერაპიით, ბიომასალების გამოყენებით ან კომბინირებულად ბიომასალებზე მოთავსებული უჯრედებით. უჯრედული თერაპიის ერთ-ერთ მეთოდს წარმოადგეს ძვლის ტვინის მეზენქიმური ღეროვანი უჯრედების ტრანსპლანტაცია დაზიანებულ ქსოვილებში (El-Menoufy, Aly et al. 2010). მეზენქიმური ღეროვანი უჯრედები წარმოადგენს ჰეტეროგენული პოპულაციის მულტიპოტენტურ უჯრედებს, რომლებსაც გააჩნიათ თვითგანახლების და მეზოდერმული, ენდოდერმული და ნეიროექტოდერმული ხაზის უჯრედებად დიფერენცირების უნარი (Nauta, Gurtner et al. 2011). კვლევებმა დაადგინეს რომ, მღუ მიგრირებენ ჭრილობაში და ხასიათდებიან დაზიანებული ქსოვილის ტროფიზმით (Bianchi, Morandi et al. 2012). მღუ ღეროვანი უჯრედების პირველი ტიპია, რომელთა გამოყენებაც დაიწყო კლინიკურ რეგენერაციულ მედიცინაში. სხვადასხვა პრე-კლინიკურ მოდელებზე ჩატარებულმა ექსპერიმენტებმა გამოავლინა მათი მიგრაციისა და ინკორპორაციის უნარი, რამაც

შესაძლოა საფუძველი ჩაუყაროს მღუ-ს გამოყენებას რეგენერაციული მკურნალობის ახალი მეთოდების შემუშავების მიზნით. პირის ღრუს ლორწოვანი ქსოვილი მიჩნეულია, რომ მოიცავს მრავლობით ღეროვანი უჯრედების ნიშებს. ზრდასრული ღეროვანი უჯრედები იზოლირებული იქნა დენტალური პულპიდან, სარძევე კბილებიდან, პერიოდონტალური იოგიდან და პირის ლორწოვანის ბაზალური შრიდანაც კი (Nauta, Gurtner et al. 2011, Амиранашвили И 2012). მიუხედავად იმისა, რომ ეს უჯრედები ხასიათდებიან მულტიპოტენტური თვისებებით, ძვლის ტვინი მაინც საუკეთესო გარემოა მეზენქიმური ღეროვანი უჯრედების მისაღებად, როგორც ტექნიკურად ასევე იზოლირებული უჯრედების რაოდენობის თვალსაზრისით.

მიუხედავად იმისა, რომ ზემოთაღნიშნული კვლევები მიუთითებენ უჯრედული თერაპიის დადებით როლზე ქსოვილების შეხორცებისას, ბოლომდე გაურკვეველია მეზენქიმური ღეროვანი უჯრედების მოქმედების მექანიზმი რეგენერაციულ პროცესებში. აღნიშნული პროექტის ფარგლებში ჩვენ შევეცადეთ ლაბორატორიულ თაგვებში შეგვეფასებინა პირის ღრუს ლორწოვანი გარსის ქიმიური და მექანიკური დაზიანებების შემდგომი ეპითელიზაციის პროცესი მეზენქიმური ღეროვანი უჯრედების ტრანსპლანტაციის ფონზე.

2. სამეცნიერო ლიტერატურის მიმოხილვა

2.1 პირის ღრუს ლორწოვანი გარსის წყლულები

წყლული პირის ღრუში წარმოადგენს ლორწოვანი გარსის დეფექტს, რომელიც შესაძლოა გაჩნდეს დაავადებების ან პირის ღრუს რბილი ქსოვილების ან ენის დაზიანების დროს, ან იყოს ზოგადი დაავადებების ადგილობრივი გამოვლინება. შეგვიძლია გამოვყოთ პირის ღრუს წყლულების შემდეგი ტიპები:

2.1.1 პირის ღრუს რბილი ქსოვილების დაავადებებით და დაზიანებით გამოწვეული წყლულები

მორეციდივე აფთოზური სტომატიტი – ქრონიკული ანთებადი დაავადებაა, რომელიც ხასიათდება პირის ღრუს ლორწოვან გარსზე აფთების (მცირე ზომის წყლულები) პერიოდული გამოყრით.ეს არის პირის ღრუს ერთ-ერთი ყველაზე გავრცელებული პათოლოგია,რომელიც გავლენას ახდენს პაციენტის სიცოცხლის ხარისხზე და რომლის სტანდარტული მკურნალობის მეთოდი ჯერ არ არსებობს. აფთები შესაძლოა განლაგდნენ ენაზე, ლოყების ლორწოვანზე, მაგარ და რბილ სასაზე, ასევე ტუჩების ლორწოვანზე. გამოირჩევიან მტკივნეულობით. (Anand, Gulati et al. 2013). ზოგიერთ შემთხვევაში ქრონიკული ტრავმირებისას აფთა შესაძლოა გადაიზარდოს ხანგრძლივად შეუხორცებელ წყლულში, რომლის ეპიტელიზაციის შემდგომ ჩნდება ნაწიბური. მორეციდივე აფთოზური სტომატიტის მქონე პაციენტებს, როგორც წესი აწუხებთ კოლიტი. ასევე დაავადების განვითარებას შესაძლოა წინ უძღოდეს ნერვული დაძაბულობა, ლორწოვანი გარსის მცირე ტრავმები, ასევე მენსტრუაცია. ხორცდება აფთა 7-10 დღის მანძილზე. დაავადების გართულების დროს აფთების რაოდენობა და მათი შეხორცების დრო მატულობს და გრძელდება 2 დან 4 კვირამდე (Liang and Neoh 2012).

ჰერპესული ფორმის სტომატიტი ხასიათდება მრავლობითი მცირე წყლულების გაჩენით. ძალიან ჰგვანან მარტივი ჰერპესის დროს არსებულ წყლულებს. როგორც წესი უჩნდებათ 30 წლამდე ქალბატონებს. ძირითადად ლოკალიზდებიან ენის ქვედა ზედაპირზე და პირის ღრუს ფსკერის მიდამოში. არ აქვთ მკვეთრი საზღვრები, მოსერო ფერის ძირით. შეხორცების პროცესი ძირითადად მთავრდება ნაწიბურის გარეშე 7-10 დღეში. სტომატიტის მარტივი ფორმების დროს შეინიშნება თეთრი ფერის წყლულები ასევე თეთრი ფერის წყლულები უჩნდებათ ბავშვებს როდესაც აღინიშნება კანდიდოზი ან სოკოვანი სტომატიტი. მკურნალობისას ითვალისწინებენ დაავადების ფორმას, დაზიანების სიმძიმეს. აქედან გამომდინარე ინიშნება ზოგადი და ადგილობრივი მკურნალობა.

მორეციდივე ნეკროზული პერიადენიტი (სეტონის აფთები) ხასიათდება ლორწქვეშა შრეში გამაგრების წარმოქნით, შემდგომ ამ ადგილზე ჩნდება მტკივნეული წყლულები წამოწეული და გამაგრებული კიდეებით, ასევე ახლავს ანთებადი ინფილტრატი (უჯრედული ელემენტების, სისხლის და ლიმფის ნაერთი). წყლულები ლოკალიზდებიან ზედა და ქვედა ტუჩებზე, ლოყებზე, ენის გვერდით ზედაპირზე. საკვების მიღება ძალზედ მტივნეულია და ხშირად უარსაც ამბობს პაციენტი. ტკივილი შესაძლოა გამოიწვიოს უბრალო საუბარმაც კი. წყლულები არ ნაწიბურდება თვეების განმავლობაში, ხოლო დაავადება გრძელდება წლები.

ბედნარის აფთები უჩნდებათ მხოლოდ ბავშვებს და განისაზღვრება როგორც ტრავმული ეროზიები. მათი წარმოქმნის მიზეზი არის პირის ღრუს ცუდი ჰიგიენა ან სასის ლორწოვან გარსზე უხეში მექანიკური ზემოქმედება. დაფარულია მოთეთრო-მოყვითალო ნადებით.

ტრავმული წყლული პირის ღრუში ყველაზე ხშირად ფიზიკურის ზემოქმედების შედეგია, აქედან მომდინარეობს მისი სახელიც. როგორც წესი ესეთი წყლული ჩნდება შემთხვევით ან გამიზვნით ლორწოვანის კბეჩის, კბილის

ჯაგრისით დაზიანების შედეგად. ტრავმული წყლულის გაჩენის მაპროვოცირებელი ფაქტორი შესაძლოა გახდეს სტომატოლოგიური მკურნალობაც (სტომატოლოგიური ინსტრუმენტების გაუფრთხილებელმა გამოყენებამ, ხელოვნური კონსტრუქციების ბასრმა კიდეებმა და ა.შ.). ტრავმულ წყლულებს მიეკუთვნება ე.წ. პროთეტიკული წყლულები, რომლებიც ჩნდება მთლიანი ან ნაწილობრივი მოსახსნელი პროთეზების ზემოქმედებით. ასეთი წყლულები ჩნდება უშუალოდ პროთეზის ქვეშ. როგორც წესი შეხორცება მიმდინარეობს 10-14 დღე მატრავმირებელი ფაქტორის მოშორების შემდეგ. როგორც წესი მკურნალობას არ საჭიროებენ, რადგან ტრავმული წყლულები უმტკივნეულოა და მცირე ზომების. სხვა შემთხვევებში ინიშნება ანთების საწინააღმდეგო და ანტიმიკრობული პრეპარატები. წყლულების გაჩენა შესაძლოა გამოიწვიოს ლორწოვან გარსზე მჟავეების ან ტუტეების ზემოქმედებამ, ზოგიერთმა სამკურნალო პრეპარატმაც (I, Sumita et al. 2014, Migliorati CA. 2014).

<u>2.1.2 პირის ღრუს ლორწოვანი გარსის წყლულები, როგორც ზოგადი დაავადებების ადგილობრივი გამოვლინება</u>

პირის ღრუს ლორწოვანის ტუბერკულოზი, როგორც წესი ფილტვების ტუბერკულოზის მეორადი გამოვლინებაა. ჩნდება პირის ღრუს ლორწოვანის დაზიანებულ ზედაპირზე ტუბერკულოზის გამომწვევი ბაქტერიების მოხვედრით. ამ დროს ზიანდება ლოყების შიდა გარსი, ენა, პირის ღრუს ფსკერი. თავდაპირველად ჩნდება ტიპიური ტუბერკულოზური ბორცვები, ხოლო შემდგომ მათი დაშლის შედეგად ჩნდება მცირე ზომის წყლულები, რომლებიც დროთა განმავლობაში ზომაში მატულობენ. თავად წყლული არ არის ღრმა, ფაშარი ფსკერით, რომელიც დაფარულია სისხლმდენი გრანულაციებით, შეინიშნება უსწორმასწორო კიდეები, შეხებისას რბილია. აღნიშნული დაავადების დროს შეინიშნება წყლულის მწვავე ტკივილი. ადგილობრივი გამოვლინების გარდა შეინიშნება ზოგადი მდგომარეობის გაუარესებაც: სიგამხდრე, მატულობს

ენაზე ნადების რაოდენობა, მომატებული ოფლიანობა და სხეულის ტემპერატურა. პირის ღრუს ლორწოვანის ტუბერკულოზის მკურნალობა ტარდება სპეციალიზირებულ დაწესებულებებში. რაც შეეხება ადგილობრივ მკურნალობას, აღნიშნულ შემთხვევაში ტარდება პირის ღრუს სანაცია რემისიის დროს (დავადების შესუსტება), ლორწოვანის დამუშავება ანტისეპტიკური და ანთების საწინააღმდეგო საშუალებებით.

სიფილისი – ქრონიკული ინფექციური დაავადება, რომელსაც იწვევს ე.წ. მკრთალი ტრეპონემა. აღნიშნული დაავადების განვითარების ყველა პერიოდი (ინკუბაციური პერიოდის გარდა, რომელიც გრძელდება 21-24 დღე) ხასიათდება პირის ღრუში წყლულების არსებობით. დაავადების პირველად ეტაპზე აღინიშნება უმტკივნეულო წყლულის არსებობა, რომელსაც აქვს მომრგვალებული ან ოვალური ფორმა წამოწეული სწორი კიდეებით და სპეციფიური ინფილტრატით. წყლულის ფსკერი მკვეთრი წითელი ფერისაა, კრიალაა ან დაფარულია მუქი-მოსერო ნადებით. მესამეული სიფილისის დროსაც კი არ აღინიშნება წყლულის მტკივნეულობა, როგორც ტუბერკულოზური წყლულის შემთხვევაში. წყლული გარშემორტყმულია მოზრდილი ინფილტრატით, რომელიც წარმოადგენს მკვრივ, ლორწოვანის დონემდე წამოზრდილ მოლურჯო-წითელი ფერის ლილვაკს. კიდეები გლუვია, მკვეთრი წითელი ფერის, დაფარულია გრანულაციებით, ადვილად სისხლმდენი. წყლულის შეხორცების შემდეგ რჩება მოჭიმული ვარსკვლავის ფორმის ნაწიბური. ეს პროცესი გრძელდება 3-4 თვე. წყლულების შეხორცების შემდეგ რჩება ნაწიბურები, რომლებიც მიანიშნებს გადატანილ სიფილისზე. სიფილისის ზოგადი მკურნალობა წარმოებს ვენეროლოგიურ სტაციონარში, ადგილობრივი მკურნალობა ტარდება რემისიის ან გამოჯანმრთელების პერიოდში (პირის ღრუს სანაცია, ადგილობრივი მატრავმირებელი ფაქტორების მოშორება).

მწვავე ნეკროზული გინგივოსტომატიტი მიეკუთვნება ვირუსულ ინფექციურ დაავადებებს. ყველაზე ხშირად წყლულები ჩნდება ღრძილების ლორწოვანზე, რბილ სასაზე, ნუშურა ჯირკვლებზე. აღნიშნული დაავადების განვითარებისათვის ხელსაყრელი პირობები იქმნება ორგანიზმის ბრძოლისუნარიანობის დაქვეითების, ლორწოვანი გარსის მთლიანობის დარღვევის, ვიტამინების დეფიციტის შედეგად. აღწერილია აღნიშნული დაავადების განვითარება გადაღლის ან მოყინვის ფონზე. შესაძლოა იყოს ვირუსული ინფექციების გართულებაც, აგრეთვე ალერგიული სტომატიტების. ძირითადად ავადდებიან ახალგაზრდა ადამიანები (30 წლამდე), უფრო ხშირად მამაკაცები. სიმპტომებიდან აღსანიშნავია: მტკივნეულობა საკვების მიღებისას, უკიდურესად უსიამოვნო სუნი პირის ღრუდან; მომატებული ნერწყვდენა, სხეულის მომატებული ტემპერატურა. ღრძილის ლორწოვანი შეშუპებულია, მტკივნეული, შეხებისას სისხლმდენი. ღრძილების კიდე დაფარულია მოსერო-მოყვითალო ნადებით, რომელიც ადვილად შორდება. წყლულებს აქვთ რბილი, უსწორმასწორო კიდეები, დაფარული ჭუჭყიანი-მწვანე ფერის (უსიამოვნო სუნის მქონე) ნადებით, რომელიც ადვილად შორდება. შედეგად ჩნდება ფაშარი, სისხლმდენი ფსკერი. გარშემომყოფი ქსოვილები შეშუპებულია. ნეკროზული გინგივოსტომატიტის მკურნალობა ტარდება ორგანიზმის ზოგადი მდგომარეობის შესაბამისად, მისი მდებარეობის და სიმძიმის მიხედვით. საშუალო და მძიმე ფორმების დროს ინიშნება ფართო სპექტრის ანტიბიოტიკები და ანტიჰისტამინები (ალერგიის საწინააღმდეგო პრეპარატები). დაავადების ნებისმიერი სტადიის დროს ინიშნება C და P ვიტამინები, მაღალკალორიული საკვები, წვენები და ზოგიერთ შემთხვევაში ჩვენებების მიხედვით საგულე საშუალებები. ადგილობრივი მკურნალობა ტარდება ანესთეზიის ქვეშ (ნეკროზული ნადების მოცილება). პირის ღრუ მუშავდება თბილი ანტისეპტიკური ანთების საწინააღმდეგო ხსნარებით. მწვავე ანთების მოხსნის შემდეგ ტარდება პირის ღრუს პროფესიული ჰიგიენა.

სხვა დაავადებები, რომლებიც იწვევენ პირის ღრუს ლორწოვანის დაწყლულებას. წყლულები პირის ღრუში შესაძლოა გაჩნდეს აივ ინფექციის დროსაც (აღენიშნებათ აივ ინფიცირებულების 30%). ასევე პირის ღრუს ლორწოვანი გარსის წყლული წარმოადგენს სერიოზულ და ტკივილის გამომწვევ გვერდით მოვლენას კიბოთი დაავადებული პაციენტებისთვის სხივური თერაპიის და ქიმიოთერაპიის შემდეგ. თანამედროვე კლინიკური სტრატეგიები ეფექტურად ვერ ახდენენ პირის თრუს წყლულების პრევენციას (I, Sumita et al. 2014, Migliorati CA. 2014).

2.2 პათოლოგიური ნაწიბური (კელოიდი)

ნაწიბური არის შემაერთებელი ქსოვილის უბანი, რომელიც ჩაენაცვლება კანის, ლორწოვანი გარსის, ორგანოს ან ქსოვილის დაზიანებით ან პათოლოგიური პროცესით გამოწვეულ დეფექტს; ნაწიბურის წარმოქმნის პროცესს ეწოდება დანაწიბურება და წარმოადგენს რეპარაციული რეგენერაციის გამოვლინებას. ამასთან, ნაცვლად დაღუპულის იდენტურისა, ვითარდება შემაერთებელი ნაწიბუროვანი ქსოვილი. მკვრივი წარმონაქმნი, რომელიც შედგება ჰიალინური კოლაგენური ბოჭკოებით მდიდარი შემაერთებელი ქსოვილისაგან, წარმოქმნილი რეპარაციული რეგენერაციისას, როგორც შედეგი ანთებადი პროცესისა.

კელოიდიან იგივე ჰიპერტროფიული პათოლოგიური ნაწიბური არის კანის ბოჭკოვანი შემაერთებელი ქსოვილის სიმსივნისებრი წარმონაქმნი. მისი გაჩენის მიზეზი დადგენილი არ არის. განარჩევენ ნამდვილ (სპონტანურ) კელოიდს, რომელიც ჩნდება შეუცვლელ კანზე და ცრუ კელოიდს, რომელიც ვითარდება ტრავმით (მექანიკური, თერმული, ქიმიური) ან ჩირქოვანი პროცესით (მაგ., ფურუნკული) გამოწვეულ ნაწიბურზე. ნამდვილი კელოიდი კანზე ოდნავ ამობურცული, მოთეთრო – მოვარდისფრო გლუვი და პრიალა ზედაპირიანი მკვრივი წარმონაქმნია, უჩნდებათ უმეტესად ახალგაზრდებს. იზრდება რამდენიმე კვირის, ზოგჯერ თვეების მანძილზე. მკურნალობა: ჰიალურონიდაზის

და მინისებრი სხეულის ინიექციები, PP, B2, C ვიტამინები; კალიუმიოდიდის ელექტროფორეზი; პარაფინო და რენტგენოთერაპია. კეთილთვისებიანი, შემაერთებელქსოვილოვანი ახალწარმონაქმნი, რომელიც უვითარდებათ იმ პირებს, რომელთაც გააჩნიათ დაავადების მიმართ წინასწარგანწყობა (ე.წ. კელოიდური დიათეზი) კანის ჭრილობების, დამწვრობების, ტრამვების, აკნეს და სხ. ადგილას, იშვიათად დაავადება ვითარდება სპონტანურად. სიმპტომები: კანის ზედაპირიდან ამოწეული თავდაპირველად მოვარდისფრო, მოგვიანებით მოთეთრო, შეხებით მკვრივი წანაზარდები, რომლებიც ფორმით და სიდიდით შეესაბამებიან პირველადი ტრამვის ზომებს. სუბიექტურად ჩივილები არ აღინიშნება, მხოლოდ იშვიათად, ავადმყოფები უჩივიან ქავილს; ხშირად, ჩვეულებრივ სახეზე ლოკალიზაციის შემთხვევაში, ხდება სახის კოსმეტიკური დამახინჯება (გოგიჩაძე გ 2011). კელოიდი ვითარდება იმ შემთხვევაში როდესაც ნაწიბურის ქსოვილი რეაგირებს კანის ტრავმაზე პროლიფერაციული ფიბროზული წარმონაქმნების ჩამოყალიბებით, როლებიც ვრცელდება და ცდება საწყისი ჭრილობის საზღვრებს და პროგრესირებს რამდენიმე თვის ან წლის განმავლობაში. კელოიდების წარმოშობის ეტიოლოგია კვლავ უცნობია და მკურნალობა შესაძლებელია იყოს პრობლემური, იქიდან გამომდინარე, რომ პაციენტები განსხვავებულად რეაგირებენ მკურნალობის სხვადასხვა მეთოდზე. ხშირია კელოდის რეციდივი მისი ქირურგიული ამოკვეთის შემდეგ (Olaitan, Chen et al. 2011).

ჭრილობის შეხორცების ყველაზე გავრცელებულ შედეგს წარმაოდგენს ნაწიბურის ჩამოყალიბება. როგორც აღვნიშნეთ კლინიკურად ნაწიბურები განსხვავდებიან წვრილი ხაზებით დაწყებული ფართე დიდი უფორმო ჰიპერტროფიული ან კელოიდური ქსოვილით დამთავრებული. გარდა ამისა ეს ჭრილობები განსხვავდებიან შემდეგი ნიშნების მიხედვით: ტრავმის ხარისხი, ლოკალიზაცია, გენეტიკური ფაქტორი და ასევე პაციენტის სქესი და ასაკი (Larjava, Wiebe et al. 2011). ჭრილობის ფაქტორი მიუხედავად მისი ტიპისა მნიშვნელოვან

გავლენას ახდენს ავადმყოფზე. მცირე ნაწიბურიც კი შესამჩნევ უბანზე ფსიქოლოგიურ გავლენას ახდენს პაციენტზე. დიდი ზომის ნაწიბურებმა შეიძლება გავლენა მოახდინოს პაციენტის მობილურობის ხარისხზე (სახსრის შემთხვევაში), შეიძლება იწვევდეს ტკივლის, ფუნქციის მოშლას და ზრდის პრობლემასაც კი ბავშვებში. განვითარებულ ქვეყნებში ყოველწლიურად მილიონობით სამედიცინო პორცედურა ტარდება, რის შედეგადაც 10 მილიონი პაციენტი იძენს ჭრილობებს. დადგენილია, რომ მხოლოდ აშშ-ში მინიმუმ 45 მილიონმა ადამიანმა შესაძლებელია მიიღოს სარგებელი იმ თერაპიისგან, რომელიც შამცირებს ნაწიბურის ჩამოყალიბებას. ეფექტური ნაწიბურის საწინააღმდეგო თერაპია განსაკუთრებით მნიშვნელოვანი იქნებოდა დამწვრობა მიღებულ პაციენტებისთვის, რომელთა უმეტესობას (დაახლოებით 67%) უვითარდება პათოლოგიური ჰიპერტროფიული ნაწიბურები. ამ პაციენტების უმეტესობა ბავშვები არიან (Olaitan, Chen et al. 2011).

2.3 ღეროვანი უჯრედები

კლასიფიკაციის მიხედვით ღეროვანი უჯრედები შეგვიძლია დავყოთ შემდეგ ტიპებად (სურათი 1):

ტოტიპოტენტური ღეროვანი უჯრედები - არიან ყველაზე მრავალმხრივი და მრავლის შემძლე უჯრედები. როდესაც ხდება სპერმატოზოიდის და კვერცხუჯრედის შერწყმა, ყალიბდება განაყოფიერებული უჯრედი. ეს უჯრედი ატარებს ტოტიპოტენტურ პოტენციალს, ანუ მას აქვს შესაძლებლობა დასაბამი მისცეს ნებისმიერი და ყელა ტიპის უჯრედს ისეთებს როგორიცაა: ტვინის, ღვიძლის, სისხლის და გულის უჯრედები. მას შესაძლებლობა აქვს დასაბამი მისცეს მთლიან ფუნქციონალურ ორგანიზმს. ემბრიოგენეზული განვითარების პროცესში განაყოფიერებული უჯრედი პირველი რამდენიმე დაყოფის ხარჯზე იძლევა სხვა ტოტიპოტენტურ უჯრედებს. ემბრიონული დაყოფის მე-4 დღეს ეს უჯრედები ხდებიან პლურიპოტენტური.

ღეროვანი უჯრედების იერარქია

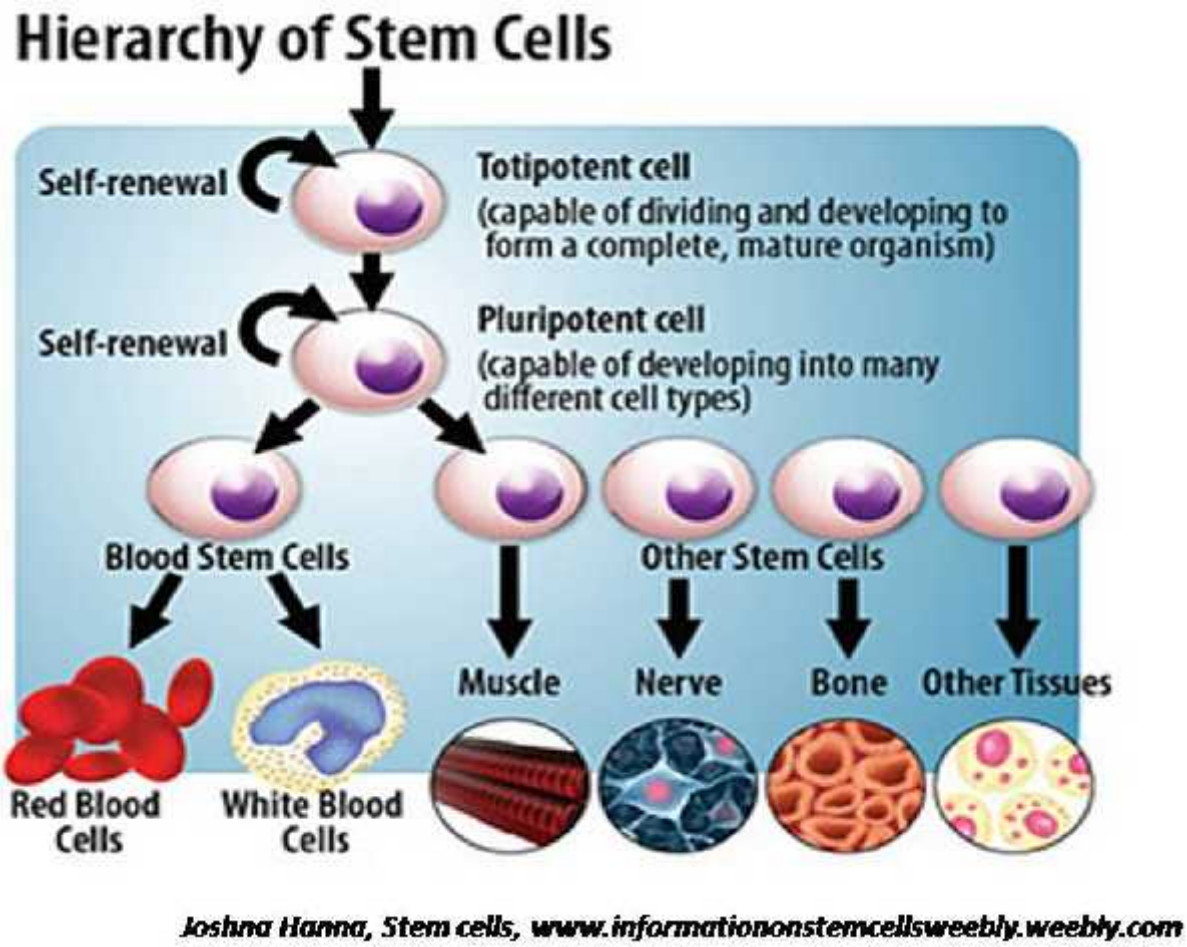

სურათი 1

პლურიპოტენტური ღეროვანი უჯრედები არიან უჯრედები, რომლებსაც ტოტიპოტენტური უჯრედების მსგავსად შეუძლიათ დასაბამი მისცენ ყველა ტიპის ქსოვილის უჯრედს, თუმცა ტოტიპოტენტური უჯრედებისგან განსხვავებით მატ არ შეუძლიათ შექმნან მთლიანი ორგანიზმი. განვითარების მე-4 დღეს ემბრიონი გარდაიქმნება 2 შრიან წარმონაქმნად, რომლის გარეთა შრეც წარმოქმნის პლაცენტას, ხოლო შიდა შრე ქმნის ადამიანის სხეულის ქსოვილებს. მიუხედავად იმისა, რომ ამ შიდა შრის უჯრედებს შეუძლიათ თითქმის ყველა ტიპის ადამიანის ქსოვილის წარმოქმნა, ამისათვის მათ სჭირდებათ გარეთა შრის უჯრედები, შესაბამისად ისინი არიან პლურიპოტენტური და არა ტოტიპოტენტური პოტენციალის მატარებლები. მათი შემდგომი დაყოფის შედეგად მიიღება უფრო შეზღუდული პოტენციალის მქონე უჯრედები.

მულტიპოტენტური ღეროვანი უჯრედები არიან ნაკლებ პლასტიური და მეტად დიფერენცირებული უჯრედები. მათი შესაძლებლობა უფრო ლიმიტირებულია და დასაბამს აძლევენ კონკრეტულ ქსოვილ-სპეციფიურ უჯრედებს. პლურიპოტენტური უჯრედების შვილეული უჯრედები ხდებიან ისეთი უჯრედების პროგენიტორები როგორიცაა: სისხლის უჯრედები, კანის უჯრედები და ნერვები. სწორედ ამ ეტაპზე მყოფ უჯრედებს ეწოდებათ მულტიპოტენტური ღეროვანი უჯრედები. მათ შეუძლიათ გახდნენ რამდენიმე უჯრედული ტიპიდან ერთ-ერთი მოცემული ორგანოს ფარგლებში. მაგალითად, მულტიპოტენტური სისხლის ღეროვანი უჯრედი შესაძლებელია გარდაიქმნეს ერითროციტად, ლეიკოციტად ან თრომბოციტად.

ზრდასრული ღეროვანი უჯრედები არიან იგივე მულტიპოტენტური ღეროვანი უჯრედები, რომლებიც ახდენენ მკვდარი ან ფუნქციადაკარგული უჯრედების ჩანაცვლებას ზრდასრული ადამიანის ქსოვილებში. აღნიშნული არადიფერენცირებული უჯრედები ლოკალიზებული არიან დიფერენცირებულ ქსოვილებში. ისინი ანახლებენ თავის თავს და შეუძლიათ გარდაიქმნენ ყველა იმ

უჯრედად, რომელიც წარმოდგენილია ამ ქსოვილში. სადღეისოდ ზრდასრული ღეროვანი უჯრედები იდენტიფიცირებულია ბევრ სხვადასხვა ტიპის ქსოვილში, როგორიცაა: სისხლი (ჰემატოპოეტური), ნერვული, ენდოთელური, კუნთოვანი, მეზენქიმური, გასტროინტესტინური და ეპიდერმული ქსოვილები (სურათი 2).

2.4 მეზენქიმური ღეროვანი უჯრედები და მათი ფუნქცია

თავდაპირველად ზრდასრული ორგანიზმის ძვლის ტვინიდან იზოლირებული მეზენქიმური ღეროვანი უჯრედები ან მულტიპოტენტური ღეროვანი უჯრედები ხასიათდებოდნენ პლასტიური მიწებების უნარის მქონე ფიბრობლასტოიდურ უჯრედებად, რომლებსაც შესწევდათ ჰეტეროტოპიური ძვლოვანი ქსოვილის წარმოქმნის უნარი *in vivo* ტრანსპლანტაციის პირობებში. ბოლო წლებია აღმოჩნდა, რომ მეზენქიმური ღეროვანი უჯრედები ან მულტიპოტენტური სტრომული უჯრედები არსებობს უმეტესი ორგანოების შემაერთებელ ქსოვილში და შესწავლილი იქნა მათი ფენოტიპი. კვლევებმა აჩვენა, რომ ამ უჯრედებს გააჩნიათ ტრანსდიფერენციაციის უნარი ეპითელურ და ნეიროექტოდერმიდან წარმოშობილ უჯრედებად. თავიდან ჩაითვალა, რომ მეზენქიმური ღეროვანი უჯრედების (მღუ) განვითარების მოქნილობა ხელს უწყობდა მათ ეფექტურ ჩართვას მრავალ ექსპერიმენტულ კვლევაში, როგორც ცხოველებში ასევე ადამიანებში. თუმცა თანამედროვე კვლევების საფუძველზე გამოითქვა აზრი, რომ მღუ-ს შეუძლიათ ნაწილობრივ შეცვალონ ქსოვილის მიკროგარემო ხსნადი ფაქტორის სეკრეციის გზით და ეს ისევე მნიშვნელოვანია როგორც მათი ტრანსიფერენცირების პოტენციალი ქსოვილის რეპარაციის პროცესში (Phinney and Prockop 2007). სადღეისოდ ითვლება, რომ მღუ არის მულტიპოტენტური უჯრედები, რომლებიც წარმოდგენილია ზრდასრულ ძვლის ტვინში და სხვა ქსოვილებში და შეუძლიათ მოახდინონ არადიფერენცირებული უჯრედების რეპლიკაცია სხვადასხვა წარმოშობის მეზენქიმურ ქსოვილებად როგორიცაა ძვალი, ხრტილი, ცხიმი, მყესი, კუნთი და ძვლის ტვინის სტრომა. *in*

<u>მულტიპოტენტური ღეროვანი უჯრედები</u>

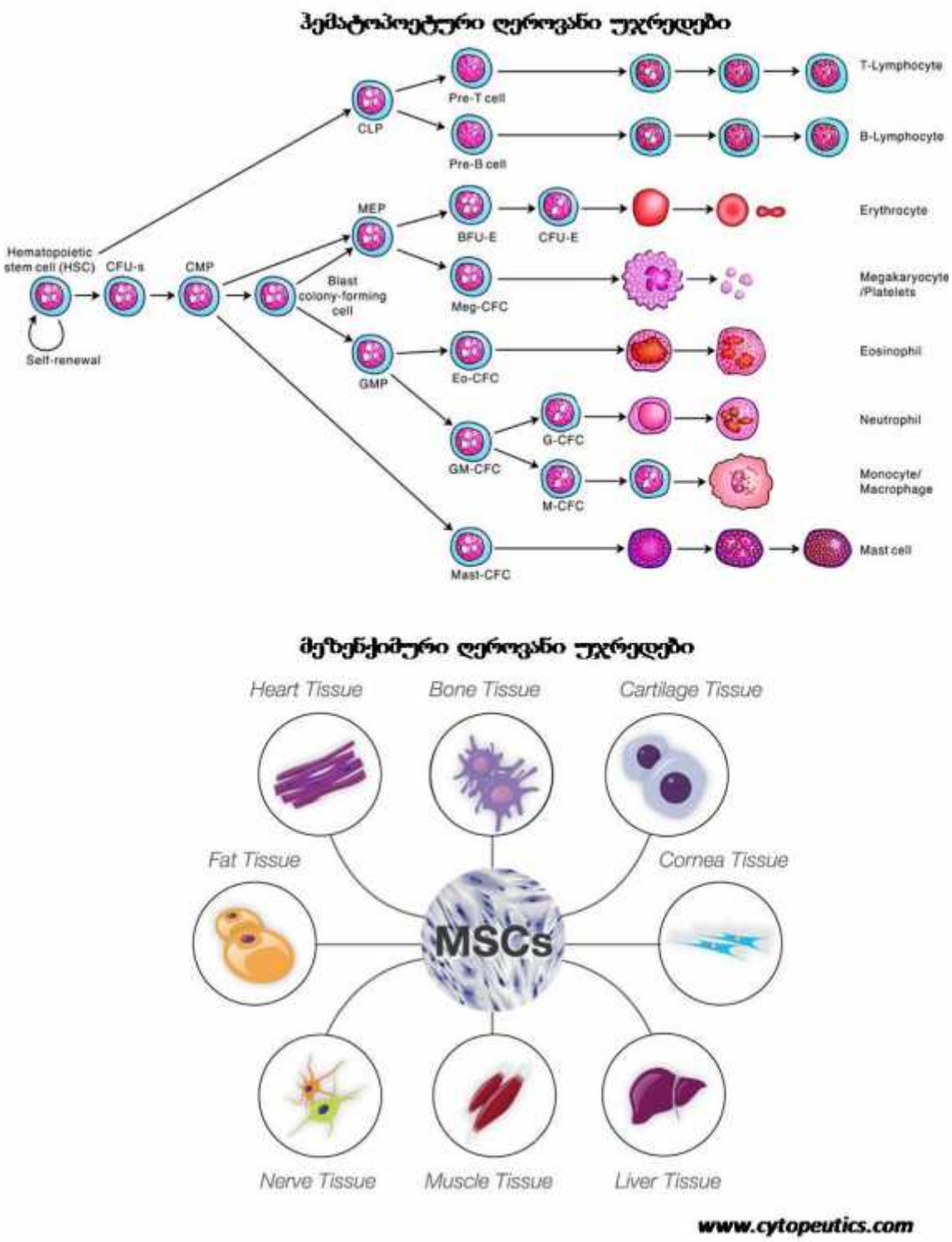

სურათი 2

vitro კულტივირების მეშვეობით შესაძლებელია მათი დიფერენცირება ადიპოციტებად, ქონდროციტებად, ოსტეოციტებად, მიოციტებად (Pittenger, Mackay et al. 1999). ზრდასრული ღეროვანი უჯრედი აქტივირდება პროლიფერაციის და დიფერენციაციის მიზნით ქსოვილის ნორმალური ჰომეოსტაზის დროს და ასევე დაავადების ან ტრავმის პერიოდში. ეს აქტივაცია არის სასიცოცხლოდ მნიშვნელოვანი კომპონენტი დაზიანებული ქსოვილის ფუნქციის აღდგენისთვის სრული ან ნაწილობრივი რეგენერაციის მეშვეობით. თუ რეგენერაცია სრულად არ განხორციელდა, რეპარაციული პროცესები სტრომული კომპონენტების ჭარბი წარმოქმნით უზრუნველყოფს ქსოვილის უწვეტობას ნორმალური სტრუქტურის და ფუნქციის ხარჯზე, რასაც შედეგად მოყვება „რეპარაციული პათოლოგია". დადგენილია, რომ ზრდასრული ღეროვანი უჯრედები მრავალი ორგანოდან, მონაწილეობენ ამ პროცესში და მათი ეს როლი არის შესწავლის პროცესში (Pretheeban, Lemos et al. 2012). გარდა ამისა მღუ-ები ახდენენ სხვადასხვა ტიპის ციტოკინების და ზრდის ფაქტორების სეკრეციას, რომლებსაც გაჩნიათ როგორც პარაკრინული ასევე ავტოკრინული აქტივობა. აღნიშნული გამოყოფილი ბიოაქტიური ფაქტორები თრგუნავენ ადგილობრივ იმუნურ სისტემას და იწვევენ ფიბროზის და აპოპტოზის ინჰიბიციას, აძლიერებენ ანგიოგენეზს, ასტიმულირებენ მიტოზს და ქსოვილის შინაგანი რეპარაციული ღეროვანი უჯრედების დიფერენციაციას. ქსოვილის აღდგენის თვალსაზრისით მღუ-ს მნიშვნელობა დადასტურებულია ინფარქტის, ინსულტის და მენისკის რეგენერაციის მაგალითზე ჩატარებულ კვლევებში (Minguell and Erices 2006).

2.5 მეზენქიმური ღეროვანი უჯრედების გამოყენება ექსპერიმენტულ და კლინიკურ მედიცინაში

მიუხედავად იმისა, რომ თავდაპირველად მღუ განიხილებოდა პანაცეად ქსოვილის რეგენერაციაში, აღმოჩნდა, რომ სავარაუდოდ შესაძლებელია მათი გამოყენება ასევე თერაპიული მიზნებისთვისაც იმუნური საპასუხო რეაქციის რეგულაციისთვის, ქსოვილის ტრავმის შედეგად ტრანსპლანტაციის და

ავტოიმუნიტეტისთვის. მღუ უკვე გარკვეული პერიოდის განმავლობაში გამოიყენება თერაპიულ-კლინიკურ ექსპერიმენტებში და შედეგად უკვე პრაქტიკაში „ტრანსპლანტანტი მასპინძლის წინააღმდეგდაავადების“ (Graft Versus Host Disease - GVHD) სამკურნალოდ ძვლის ტვინის ტრანსპლანტაციის შემდეგ. იმუნომოდულაციაზე ჩატარებული წარმატებული კვლევები მიანიშნებს ამ მეთოდის ეფექტურობაზე, ისეთი ავტოიმუნური მდგომარეობების შემთხვევებში როგორიცაა: გაფანტული სკლეროზი, წითელი მგლურა, კრონის დაავადება და სხვა (Singer and Caplan 2011).

არაშეხორცებადი ქრონიკული ჭრილობების ეფექტური მკურნალობა კვლავ გადაუჭრელ პრობლემად რჩებათანამედროვე მედიცინაში. ბოლო დროინდელმა მიღწევებმა ღეროვანი უჯრედების კვლევის დარგში რეგენერაციული მედიცინის წარმომადგენლებს შორის დიდი ინტერესი გამოიწვია. რადგან არსებობს ემბრიონული ღეროვანი უჯრედების გამოყენებასთან დაკავშირებული ეთიკური და იურიდიული შეზღუდვები, მიმდინარეობს ძვლის ტვინიდან, ჭიპლარის სისხლიდან, ადიპოზური ქსოვილიდან, კანიდან და თმის ფოლიკულიდან იზოლირებული ზრდასრული ღეროვანი უჯრედების უფრო ღრმა შესწავლა, მათი გამოყენების კუთხით, როგორც მწავვე ასევე ქრონიკული ჭრილობების სამკურნალოდ (Teng, Huang et al. 2014). ჭრილობის შეხორცების ხელშეწყობის მიზნით საჭიროა გამოყენებული იქნას ყველაზე უფრო უსაფრთხო და ნაკლებ ინვაზიური მეთოდები ოპტიმალური და ფუნქციონალური შედეგის მისაღწევად. უკვე არსებულ სტანდარტულ მეთოდებთან შედარებით, როგორიც არის კანის ტრანსპლანტაცია, ადგილობრივი სარქველების გადანერგვა, უჯრედული თერაპია ტექნიკურად არის უფრო მარტივი, დროის თვალსაზრისით უფრო ეკონომიური და ქიურგიული ტვირთის მომხსნელი ავადმყოფებისთვის მწვავე ჭრილობის რეპარაციის დროს. უჯრედული თერაპია ასევე გამოიყენება ქრონიკული ჭრილობების შეხორცებაში. შეხორცების საუკეთესო პარამეტრების მქონე უჯრედების გადანერგვით ძნელად შეხორცებად ქრონიკულ ჭრილობებში

მკვლევარები ცდილობენ ჭრილობის სარეცელი აქციონ ჭრილობის დახრუვის საუკეთესო გარემოდ. ჭრილობის დახურვის მიზნით კლინიკურ პრაქტიკაში გამოყენებულია ფიბრობლასტები, კერატინოციტები, ადიპოზური ქსოვილიდან წარმოშობილი სტრომის ვასკულარული ფრაქციის უჯრედები, ძვლის ტვინის ღეროვანი უჯრედები და თრომბოციტები. ასევე არსებობს სხვადასხვა კომერციულად ხელმისაწვდომი პროდუქტიც თუმცა სტანდარტული მეთოდის შემუშავების მიზნით საჭიროა დამატებითი კვლევა.მღუ-ს პროლიფერაციის უნარი ასაკის მატებასთან ერთად ქვეითდება, თუმცა მათ შესწევთ უნარი მოახდინონ მრავალი ზრდის ფაქტორის სეკრეცია. კვლევებით დადგენილია, რომ ამ ფაქტორებს შეუძლიათ დააჩქარონ ჭრილობის შეხორცება ისევე როგორც ღეროვანი უჯრედის ტრანსპლანტაციის შემთხვევაში და მომავალში შესაძლოა მათი გამოყენება შესაძლებელი გახდეს თერაპიული მიზნით (Tamari, Nishino et al. 2013).

მღუ შესაბამის ბიოკონსტრუქციულ მასალასთან კომბინაციაში წარმოადგენს ალტერნატიულ თერაპიულ მეთოდს მყესის აღდგენისთვის და მას შესაძლებელია ენიჭებოდეს უპირატესობა სხვა თანამედროვე მკურნალობის მეთოდებთან შედარებით. ასევე მნიშვნელოვნადაა შეფასებული მღუ-ს როლი ფონოქირურგიის, სენსონერვული სიყრუის, ძვლის, ხრტილის და რბილის ქსოვილების მოცულობითი დეფექტების რეკონსტრუქციის სფეროში. ამ უჯრედებით მკურნალობის ეფექტურობა მრავალ შემთხვევაში დადასტურდა ცხოველებზე წარმოებულ ექსპერიმენტებში და მიიჩნევა, რომ მღუ-ს ენიჭება მნიშვნელოვანი როლი რეგენერაციული თერაპიის წარმატებით განვითარებისთვის (Moshaverinia, Xu et al. 2014).

ღეროვან უჯრედებზე ჩატარებულმა კლვევებმა განსაკუთრებით დიდი მასშტაბი მიიღო ბოლო წლების განმავლობაში გამომდინარე იქიდან, რომ ღეროვან უჯრედებზე დაფუძნებული თერაპია ჩაითვალა პოტენციურად

ეფექტურ მკურნალობის მეთოდად ფართო სპექტრის დაავადებების შემთხვავაში, ალცჰეიმერის დაავადებით დაწყებული გულის იშემიის და ძვლისა და კბილის აღდგენის ჩათვლით. სადღეისოდ შესაძლებელია ვივარაუდოთ, რომ აღიშნული უჯრედების გამოყენებით შესაძლებელია სიცოცხლის გადარჩენა, დაზიანებული ქსოვილის აღდგენა და ორგანოს ფუნქციის ნაწილობრივი რესტავრაცია. ზოგიერთი ქსოვილი შეიცავს უფრო მეტ ღეროვან უჯრედს სხვებთან შედარებით. ამ ქსოვილებს შორის მიჩნეულია დენტალური ქსოვილიც, რომელიც ითვლება მღუ-ის მდიდარ წყაროდ ქსოვილის ინჟინერიის სფეროში გამოსაყენებლად. ცნობილია, რომ ამ ღეროვან უჯრედებს გააჩნიათ დიფერენცირების უნარი სხვადასხვა ტიპის უჯრედებად: ოდონტობლასტებად, ნერვულ პროგენიტორებად, ოსტეობლასტებად, ქონდროციტებად და ადიპოციტებად. სტომატოლოგიაში ღეროვანი უჯრედების ბიოლოგია და ქსვოილის ინჟინერია დიდი ინტერესის საგანს წარმოადგენს. მღუ წარმოდგენილია დენტალურ ქსოვილებში: კბილში, პერიოდონტალურ იოგში, კბილის პულპაში და დენტალურ ფოლიკულაში. აღნიშნული უჯრედების იზოლირება და კულტივირება ადვილადაა შესაძებელირაც საშუალებას იძლევა დავადგინოთ მათი პოტენციალი ქსოვილის ინჟინირებაში როგორიცაა: დენტალური ქსოვილი, ნერვები და ძვლის რეგენერაცია (Estrela, Alencar et al. 2011). ასევე საინტერესოა, რომ ღეროვანი უჯრედები მიღებული ადამიანის ამოღებული სარძევე კბილებიდან შესაძლებელია განვიხილოთ, როგორც მეტად პრაქტიკული და ხელმისაწვდომი წყარო ავტოლოგიური ღეროვანი უჯრედებისა, რომელიც მნიშვნელოვან ადგილს დაიკავებდა უჯრედული თერაპიის დარგში. კბილის პულპის ღეროვანი უჯრედები და პერიოდონტული იოგის ღეროვანი უჯრედები ასევე იმსახურებენ ინტერესს მათი სამმაგი ხაზით (triple linage) დიფერენცირების უნარის და მარტივად იზოლირების გამო (Feng and Lengner 2013).

2.6 მეზენქიმური ღეროვანი უჯრედების იზოლაცია

ყველაზე ხშირად მღუ-ს მიღება ექსპერიმენტებში და კლინიკურ კვლევებში ხდება ძვლის ტვინიდან. ღეროვანი უჯრედები წარმოადგენენ არადიფერენცირებულ უჯრედებს მაღალი პროლიფერაციის უნარით, რასაც მოყვება დიდი რაოდენობით დიფერენცირებული პროგენიტორების წარმოშობა. ძვლის ტვინი არის ჰემატოპოეტური ღეროვანი უჯრედების და მღუ-ის მთავარი წყარო. ძვლის ტვინიდან იზოლირებული მღუ ავლენენ დიფერენცირების უნარს სხვადასხვა ტიპის უჯრედებად. მღუ-ს სინონიმებია:„კოლონიების წარმომქმნელი ფიბრობლასტური უჯრედები“, „ძვლის სტრომული უჯრედები“ და „მეზენქიმური პროგენიტორი უჯრედები“. ძვლის ტვინის მღუ-ის იზოლაცია შესაძლებელია განხორციელდეს როგორც ადამიანის ასევე სხვადასხვა სახეობის ცხოველებიდან: თაგვი, ვირთაგვა, კატა, ძაღლი, ბაბუინი, რეზუს ჯიშის მაიმუნები, ბოცვერი, თხა და სხვა. მღუ პოზიტიურია ისეთი უჯრედული მარკერების მიმართ, როგორიცაა: CD44, Sca-1, CD90 და ნეგატიურია ჰემატოპოეტური ზედაპირული მარკერების მიმართ: CD34, CD116, CD45, CD31, CD106, CD117, CD135 (სურათი 3) (Nadri, Soleimani et al. 2007) მღუ-ს პროპორციული მაჩვენებელი ირგვლივ მდებარე ქსოვილებსა და ორგანოებში არის ძალიან დაბალი, რაც ქმნის მათი გამოყოფის გარკვეულ სირთულეებს. იზოლაციის შემდეგ პროცედურულად ასევე მნიშვნელოვანია უჯრედების ex vivo ექსპანსია და კულტივაცია (Chan, Harn et al. 2014).

ძვლის ტვინის მსგავსად ცხიმოვანი ქსოვილი წარმოიქმნება ემბრიონული მეზენქიმიდან და შეიცავს სტრომას, რომლის იზოლაცია ადვილად განხორციელებადია. უკანასკნელ პერიოდში ჩატარებული კვლევების შედეგად შესაძლებელი გახდა ღეროვანი უჯრედების პოპულაციის დადგენა და იზოლაცია ცხიმოვანი ქსოვილის სტრომული ნაწილიდან. ეს უჯრედების პოპულაცია შესაძლებელია იზოლირებული იქნას ადამიანის ლიპოასპირატებიდან, რომლებიც ძვლის ტვინის მღუ-ის მსგავსად დიფერენცირდება ოსტეოგენური,

უჯრედის ზედაპირული მარკერების ექსპრესია ადამიანის მეზენქიმური ღეროვანი

<u>უჯრედების მიერ</u>

CD (+)

CD166; CD 54; CD 102; CD 50; CD 62L; CD 58; CD 56; CD 106; CD 44; CD 121a,b; CD 123; CD 124; CD 126; CD 127; CDw119; CD 120a; CD 120b; CD 140a; CD 71; CD 49a; CD 49b; CD 49c; CD 49e; CD 49f; CD 29; CD 104; CD 61; CD 9; CD 73; CD 90; CD 105; CD 146; CD 157

CD (--)

CD 62E; CD 62P; CD 144; CD 31; CD 25; CD 49d; CD 11a; CD 18; CD 51; CD 11c; CD 11b; CD 1a; CD 3; CD 4; CD 8; CD 14; CD 15; CD 34; CD 45; CD 80; CD 83; CD 86

www.fac.org.ar

სურათი 3

ადიპოგენური, მიოგენური, ქონდროგენური წარმოშობის უჯრედების მიმართულებით (Zuk, Zhu et al. 2001). თანამედროვე ინფორმაცია ადიპოზური ქსოვილის პოტენციალის შესახებ გვაძლევს საფუძველს ვიფიქროთ, რომ აღნიშნული ქსოვილი წრმოადგენს ყველაზე მდიდარ და ხელმისაწვდომ წყაროს მღუ-ისა. ადიპოზური წარმოშობის ღეროვანი უჯრედებსი უნარი, ხელი შეუწყონ ანგიოგენეზს, მოახდინონ ზრდის ფაქტორების სეკრეცია, არეგულიროს ანთებითი პროცესები, დიფერენცირდეს უჯრედის მრავალ სახეობად გვაძლევს საშუალებას განვიხილოთ ეს უჯრედები პოტენციურად ყველაზე მოსახერხებელ უჯრედულ-თერაპიულ საშუალებად (Toyserkani, Christensen et al. 2015). ადიპოზური ღეროვანი უჯრედები არის ადვილად მისაღები ლიპოსაქციით ლოკალური ანესთეზიის ქვეშ, რომელიც არ ტოვებს შესამჩნევ ნაწიბურს და ხელახალი მიღება არ წარმოადგენს პრობლემას თუ ეს უკანასკნელი აუცილებელი გახდა. გარდა ამისა დიდი რაოდენობით უჯრედების მიღებაა შესაძებელი სხეულის ნებისმიერი ცხიმოვანი ქსოვილიდან. ამიტომ უჯრედის კულტივაცია შესაძლებელია არ გახდესსაჭირო, თერაპიული ეფექტის მისაღებად აუცილებელი უჯრედების რაოდენობის მისაღებად. აღნიშნული უპირატესობებიდან გამომდინარე ღეროვანი უჯრედების თერაპია შესაძლებელია გამოყენებული იქნას ბევრ კლინიკურ სიტუაციაში (Kim and Jeong 2014).

საინტერესოა, რომ ზრდასრული ორგანიზმის ღრძილის ლორწოვანიდან მიღებულ მღუ-ს გააჩნიათ მკაფიო მახასიათებლები ნერვული ქედის წარმოშობის, მულტიპოტენტური დიფერენცირების უნარის, ემბრიონის მსგავსი ფენოტიპის და ძლიერი იმუნომოდულატორული თვისებების ჩათვლით. ამ მახასიათებლებიდან გამომდინარე ღრძილის ქსოვილიდან უჯრედების იზოლირება შესაძლებელია ასევე განხილულ იქნას შედარებით ნაკლებ ინვაზიურ, ადვილად ხელმისაწვდომ და სწრაფ პროცედურად რომელიც შესაძლებელია გამოყენებული იქნას უჯრედების იზოლაციისთვის თერაპიული მიზნით თუ ეს უზრუნველყოფს

ქსოვილის სწრაფ რეგენერაციას და შეხორცებას ნაწიბურების გარეშე (Fournier, Larjava et al. 2013).

ამ ნაშრომის ფარგლებში ჩვენი მიზანი იყო შეგვესწავლა მღუ-ის როლიქსოვილის ეპითელიზაციის და რეგენერაციის პროცესებში, პირის ღრუს ლორწოვანისდაზიანების *in vivo* მოდელების გამოყენებით.

3. მეთოდოლოგია

3.1 In vivo ექსპერიმენტული მოდელი

უჯრედული თერაპიის ფონზე მიმდინარე ეპითელიზაციის პროცესის შესწავლისთვის, პირველ ეტაპზე შეიქმნა პირის ღრუს ქსოვილების დაზიანების სტანდარტიზირებული ექსპერიმენტული მოდელი. ლაბორატორიულ ცხოველებში შეიქმნა ლორწოვანი გარსის ქიმიური და მექანიკური დაზიანებების მოდელი:

<u>პირის ღრუს ლორწოვანი გარსის ქიმიური დაზიანების მოდელი</u>

in vivo მოდელის შესაქმნელად გამოყენებული იქნა Nu/Nu - ხაზის ათიმური (თიმუსის გარეშე) „Nude“ ლაბორატორიული თაგვები (Nu/Nu Nude Mouse, Charles River, Wilmington, USA), რომლებიც ითვლებიან ერთ-ერთ ყველაზე გავრცელებულ ლაბორატორიულ ცხოველებად ტრანსპლანტოლოგიის და უჯრედული თერაპიის მიმართულებით. აღნიშნული ხაზის ჰეტეროზიგოტული ცხოველების T-უჯრედები არ განიცდიან თიმუს დამოკიდებულ მატურაციას, შესაბამისად მათი იმუნური სისტემა ნაწილობრივ შეზღუდულია. ლაბორატორიულ Nude თაგვებს (n=12) ჩაუტარდათ ინჰალაციური ზოგადი ანესთეზია პრეპარატ იზოფლურანის მეშვეობით. მარილმჟავას 1% ხსნარის 20მკლ. 26 G ზომის საინექციო ნემსით შეყვანილი იქნა პირის ღრუში, “ლოყის“ ლორწქვეშა მიდამოში. (სურათი 4 A). შემდეგი 3 დღის განმავლობაში ცხოველებს

In vivo მოდელის შექმნა

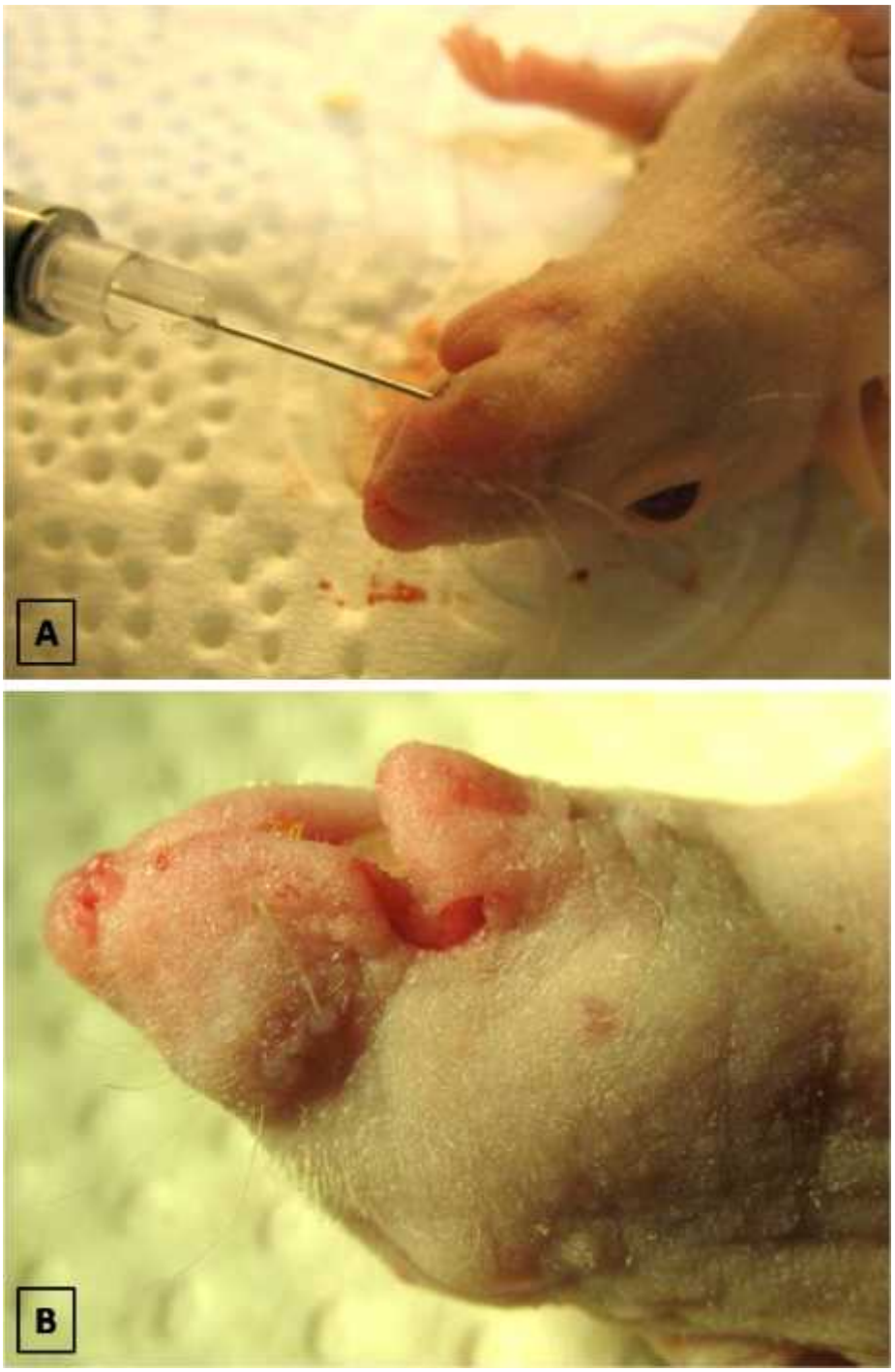

სურათი 4

ორალურად მიეცათ პრეპარატი ნოვალგინი (2-3 წვეთი დღეში სამჯერ) ტკივილის გასაყუჩებლად. საკონტროლო ჯგუფში (n=2) თაგვებს გაუკეთდათ ფიზიოლოგიური ხსნარის ინექცია. აღნიშნული პროცედურიდან 2 კვირის განმავლობაში ხორციელდებოდა თაგვებზე დაკვირვება რის შემდეგაც ყველა ცხოველი გამოყვანილი იქნა ექსპერიმენტიდან. ჩატარდა თაგვებში განვითარებული დაზიანების ვიზუალური დათვალიერება და ფოტოდოკუმენტირება. გაკეთდა ჯანსაღი ქსოვილების ფარგლებში რეზექცია და ქსოვილის პრეზერვაცია 4% ფორმალდეჰიდში.

<u>პირის ღრუს ლორწოვანი გარსის მექანიკური დაზიანების მოდელი</u>

ლაბორატორიულ Nude თაგვებს (n=10) ჩაუტარდათ ინჰალაციური ზოგადი ანესთეზია პრეპარატ იზოფლურანის მეშვეობით. სტერილურ პირობებში ჩატარდა თაგვის „პირის ღრუს ნაკეცის“ (oral commissure) დაახლოებით 3-4მმ ზომის ქსოვილების ქირურგიული წესით ამოკვეთა ჭრილობის შემდგომი ჰემოსტაზით (სურათი 4 B). შემდეგი 3 დღის განმავლობაში ცხოველებს ორალურად მიეცათ პრეპარატი ნოვალგინი (2-3 წვეთი დღეში სამჯერ) ტკივილის გასაყუჩებლად. აღნიშნული პროცედურიდან 3 კვირის განმავლობაში ხორციელდებოდა დაკვირვება რის შემდეგაც ყველა ცხოველი გამოყვანილი იქნა ექსპერიმენტიდან. ჭრილობაში განვითარებული ქსოვილი ამოიკვეთა და დაფიქსირდა 4% ფორმალდეჰიდში.

3.2 თაგვების სხეულის მასის მონიტორინგი

იმისათვის რომ მოგვეხდინა ცხოველების სხეულის მასის ცვლილების შეფასება, ექსპერიმენტის დაწყებამდე და თაგვების ექსპერიმენტიდან გამოყვანის შემდეგ ჩატარდა ყველა ექსპერიმენტული ცხოველის აწონვა როგორც საკვლევ ასევე საკონტროლო ჯგუფში.

3.3 მეზენქიმური ღეროვანი უჯრედების გამოყოფა და კულტივაცია

მეზენქიმური ღეროვანი უჯრედების გამოყოფა განხორციელდა C57BL/6N ხაზის თაგვების (n=8) ბარძაყისა და წვივის ძვლების ძვლის ტვინიდან. კუნთოვანი ქსოვილის მოცილების შემდეგ, ძვლის ტვინი გამოყოფილი იქნა 37°C -მდე შემთბარი PBS-ის ხსნარით გამორეცხვის გზით. ძვლის ტვინის მონონუკლეური უჯრედები გამოყოფილი იქნა ფეკოლის გრადიენტის მეშვეობით და რესუსპენდირებული იქნა ღეროვანი უჯრედების საკულტივაციო მედიუმში. საბოლოოდ უჯრედული კულტურა მოთავსდა 5% CO2 ინკუბატორში, 37°C ტემპერატურაზე. ექსპერიმენტში გამოყენებული იქნა არაუგვიანეს მე-4 გადათესვის უჯრედები. გამოყენებამდე ჩატარდა ადჰეზიური უჯრედების ტრიპსინიზაცია და PBS-ში რესუსპენდირება. $1x10^6$ მეზენქიმური ღეროვანი უჯრედის ინექცია ლაბორატორიულ თაგვებში განხორციელდა ორი სხვადასხვა გზით: სუსპენზიის ინტრავენური ინფუზია თაგვის კუდის ვენიდან, და უჯრედული სუსპენზიის ლოკალური ინექცია დაზიანებული ქსოვილის მიდამოში. საკონტროლო თაგვებში ჩატარდა მხოლოდ PBS-ის ინფუზია.

3.4 გამდინარე ციტომეტრია

მეზენქიმური ღეროვანი უჯრედების ფენოტიპირება განხორციელდა ფლოუ ციტომეტრიის მეშვეობით, შემდეგი მონოკლონური ანტისხეულების გამოყენებით: ანტი-CD45 FITC, CD34 FITC, CD90 PE, CD105 FITC, CD44 FITC.

3.5 ბიოლუმინესცენციური ანალიზი

მეზენქიმური ღეროვანი უჯრედების ლოკალიზაციის დადგენის მიზნით ჩატარდა ლაბორატორიული თაგვების *in vivo* ბიოლუმინესცენციური ანალიზი. აღნიშნული კვლევისთვის გამოყენებული იქნა ლუციფერაზას რეტროვირუსული ვექტორით ინფიცირებული მეზენქიმური ღეროვანი უჯრედები (მიუნხენის ტექნოლოგიური უნივერსიტეტი). რეტროვირუსული ვექტორით ტრანზიენტული ტრანსფექცია განხორციელდა LipofectAMIN 2000-ის მეშვეობით. ვირუსული

ვექტორის შემცველი სუპერნატანტი გამოყენებულ იქნა მეზენქიმური ღეროვანი უჯრედების ინფიცირებისთვის.

in vivo ბიოლუმინესცენციური დოკუმენტირება განხორციელდა ულტრა დაბალი სიხშირის, მაღალსენსიტიური გაგრილებადი CCD კამერის მეშვეობით. სიგნალის მონიტორინგი განხორციელდა Living Image პროგრამის მეშვეობით. მეზენქიმური ღეროვანი უჯრედების იმპლანტაციის შემდეგ, ანესთეზირებულ თაგვებში ჩატარდა 3 მგ. დ-ლუციფერინის ინტრაპერიტონეული შეყვანა. დ-ლუციფერინის ადმინისტრაციიდან 15 წუთის შემდეგ, ლუმინესცენციური სურათის მიღება განხორციელდა როგორც დორსალური ასევე ვენტრალური ხედიდან.

3.6 ექსპერიმენტული დიზაინი

ექსპერიმენტული ცხოველები დაიყო შემდეგ ჯგუფებად: 1. „ჯანმრთელი/კონტროლი“ - ცხოველები რომლებშიც არ იქნა გამოწვეული ქსოვილის ქიმიური და მექანიკური დაზიანება; 2. „კონტროლი“ - ცხოველები, რომლებშიც გამოწვეული იქნა ქსოვილის ქიმიური და მექანიკური დაზიანება, თუმცა მღუ-ის ტრანსპლანტაციის ნაცვლათ გაუკეთდათ PBS-ის ლოკალური ინექცია; 3. „მღუ-ს ტრანსპლანტაცია კუდის ვენაში“ - ცხოველები, რომლებშიც გამოწვეული იქნა ქსოვილის ქიმიური დაზიანება და მღუ-ს ტრანსპლანტაცია განხორციელდა კუდის ვენაში ტრანსფუზიის გზით; 4. „მღუ-ს ტრანსპლანტაცია ლოკალურად“ - ცხოველები, რომლებშიც გამოწვეული იქნა ქსოვილის ქიმიური და მექანიკური დაზიანება და მღუ-ს ტრანსპლანტაცია განხორციელდა ადგილობრივად, დაზიანებული ქსოვილის მიდამოში.

3.7 ქსოვილების მორფოლოგიური ანალიზი

ფორმალდეჰიდში დაფიქსირებული ქსოვილები გატარდა ეთილის სპირტში და საბოლოოდ ჩაყალიბდა პარაფინში, რომელიც შემდეგ დაიჭრა მიკროტომზე და მოთავსდა სასაგნე მინებზე. ქსოვილის დეპარაფინიზაცია და

რეჰიდრატაცია განხორციელდა ქსილოლის ხსნარში და აღმავალი კონცენტრაციის ეთილის სპირტებში. ქსოვილის მორფოლოგიური სურათის შესაქმნელად გამოყენებული იქნა ჰემატოქსილინ-ეოზინის შეღებვის მეთოდი. სპეციფიკური მოლეკულების ექსპრესიის დასადგენად მივმართეთ იმუნოჰისტოქიმიის შეღებვის მეთოდს: რეჰიდრატაციის შემდეგ ქსოვილებს გაუკეთდა ანტიგენის აღდგენის პროცედურა ციტრატის ბუფერით მიკროტალღურ ღუმელში დამუშავების მეშვეობით. ასევე ჩატარდა ფერმენტ პეროქსიდაზას ბლოკირება წყალბადის ზეჟანგის 3% ხსნარის (მეთილის სპირტში) გამოყენებით. პირველადი ანტისხეულების სახით გამოყენებული იქნა თაგვის ანტი-Ki67 (პროლიფერაციული აქტივობის დასადგენად), ანტი-CD45 (ანთებითი პროცესის შესასწავლად), ანტი-გლუვი კუნთის აქტინის (smooth muscle actin) (ფიბროზული პროცესის შესასწავლად), ანტი-CD31 (ანგიოგენეზის შესასწავლად), ანტი-carbonic anhydrase 9 (ჰიპოქსიის შესასწავლად) და ანტი-F4-80 (მაკროფაგების მარკერი) ანტისხეულები. მეორეული ანტისხეულების ზემოქმედების შემდეგ, აღნიშნული ცილების ექსპრესიის გამოვლენა მოხდა პეროქსიდაზას რეაქციის საფუძველზე (Abiatari, Kleeff et al. 2006, Abiatari, Esposito et al. 2010).

3.8 სტატისტიკური ანალიზი

პარამეტრული და არა პარამეტრული სტატისტიკური ანალიზი გაკეთდა Student-ის და Mann witney-ს მეთოდების მეშვეობით, პროგრამა GraphPad Prizm 5-ის გამოყენებით. მონაცემები მოყვანილია როგორც საშუალო და საშულოს სტანდარტული ცდომილება. ყველა ექსპერიმენტი წარმოადგენს მინიმუმ 3 სხვადასხვა ანალიზის შედეგს (Abiatari, DeOliveira et al. 2009).

4. კვლევის შედეგები

4.1 პირის ღრუს კანის და ლორწოვანი გარსის ქიმიური დაზიანებების მოდელი

თაგვებს მარილმჟავას ხსნარის შეყვანიდან რამოდენიმე დღეში, ინექციის ადგილზე კანის ზედაპირზე გამოუვლინდათ მკვეთრად გამოხატული სიწითლე რომლის ადგილზეც მოგვიანებით ჩამოყალიბდა წყლული. დაწყლულებული კანის საფარველი წარმოქმნიდა „კრატერს“ მისი ცენტრალური ნაწილის დანეკროზებით (სურათი 5 A). გაკვეთის შედეგად დათვალიერებული იქნა პირის ღრუს ლორწოვანი გარსი, სადაც ასევე ნანახი იქნა აღნიშნული ტიპის წყლულოვანი წარმონაქმნები. ნიშანდობლივია რომ ვიზუალურად ყველა ცხოველის კანისა და ლორწოვანის ქსოვილზე ნანახი იქნა მეტნაკლებად ერთნაირი ზომის წყლული.

4.2 პირის ღრუს მექანიკური დაზიანების მოდელი

ლაბორატორიულ თაგვებში პირის ღრუს მოძრავი ქსოვილების (კანი, ლორწოვანი) ქირურგიული დაზიანებიდან სამი კვირის შემდეგ 5 ცხოველიდან 4-ს (80%) ჭრილობის ადგილზე (ზედა და ქვედა ყბას შორის) განუვითარდა მოყავისფრო ფერის მკვრივი ნაწიბური, რომელიც გამონაზარდის სახით წარმოადგენდა როგორც კანის (გარედან) ასევე ლორწოვანი ქსოვილის (შიგნიდან) გაგრძელებას (სურათი 5 B).

4.3 მეზენქიმური ღეროვანი უჯრედების ფენოტიპური და ადმინისტრაციული ტესტირება

მეზენქიმური ღეროვანი უჯრედების გამოყოფა განხორციელდა C57BL/6N ხაზის ველური ტიპის თაგვების ძვლის ტვინიდან (სურათი 6 A). საინექციო სუსპენზიის მომზადებამდე ჩატარდა მიღებული უჯრედული კულტურის ფენოტიპირება სხვადასხვა მარკერების მიხედვით. FACS ანალიზის მეშვეობით დადგინდა უჯრედების აბსოლუტური უმრავლესობის პოზიტიურობა

მეზენქიმური მარკერების მიმართ და შესაბამისი ჰემატოპოეტური მარკერების ნეგატიური ექსპრესია (სურათი 6 B).

In vivo მოდელი

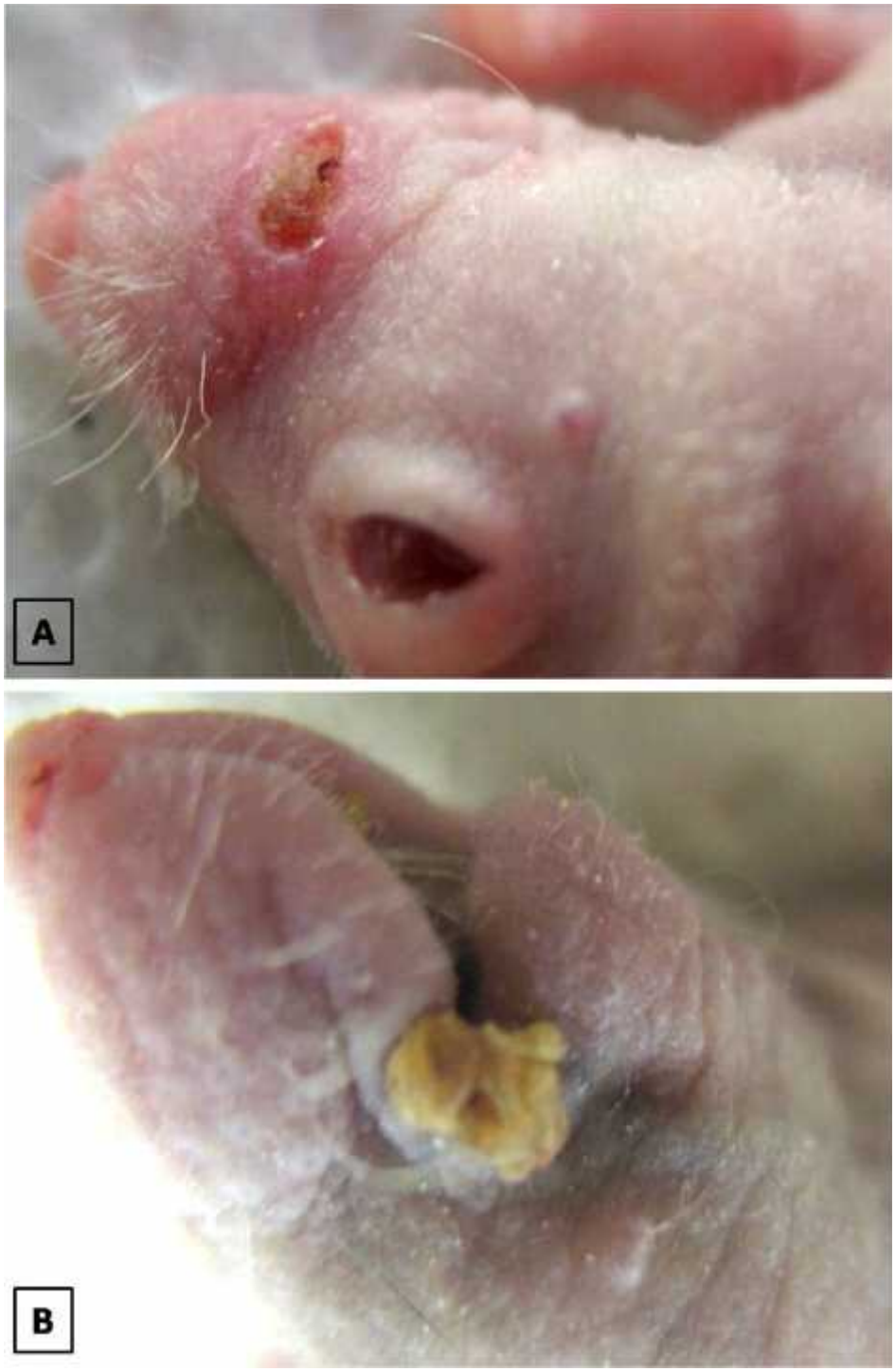

სურათი 5

<u>იზოლირებული ძვლის ტვინის მეზენქიმური ღეროვანი უჯრედები</u>



B

მარკერი	CD 45	CD 34	CD 90	CD 105	CD 44
ღეროვანი უჯრედი	- (0%)	- (0%)	+ (97%)	+ (95%)	+ (95%)

სურათი 6

იმისათვის, რომ დაგვედგინა ცხოველის ორგანიზმში ინფუზირებული მეზენქიმური ღეროვანი უჯრედების ლოკალიზაცია, ჩატარდა ლუციფერაზა-ით ტრანსდუცირებული ღეროვანი უჯრედების ლუმინესცენციური მეთოდით ვიზუალიზაცია უჯრედების ტრანსპლანტაციიდან 3 დღეში. პირის ღრუს ლორწოვანის ქიმიური დაზიანების მქონე თაგვებში, კუდის ვენიდან ინფუზირებული ღეროვანი უჯრედების ლოკალიზაცია არ აღინიშნა დაზიანების მიდამოში. (ნაჩვენები არ არის). რაც შეეხება ლოკალურად დაზიანებულ ქსოვილში შეყვანილ ღეროვან უჯრედებს, კვლევამ აჩვენა მათი მაღალი კონცენტრაცია დაზიანების მიდამოში (სურათი 7 B). საკონტროლო ჯგუფში (გამოყენებული იქნა PBS ხსნარი) არ გამოვლინდა ლუმინესცენციური სიგნალი (სურათი 7 A).

4.4 მეზენქიმური ღეროვანი უჯრედების შეყვანა თაგვის პირის ღრუს ლორწოვანი გარსის ქიმიური დაზიანების მოდელში

თაგვის პირის ღრუს ლორწოვანი გარსის მარილმჟავას ხსნარით დაზიანებიდან 96 საათში განხორციელდა კულტივირებული მეზენქიმური ღეროვანი უჯრედების შეყვანა შემდეგი ორი გზით: 1 მლნ. უჯრედი / 150 მკ.ლ PBS-ის სუსპენზიის ინფუზია თაგვის კუდის ვენაში (n=5) და 1 მლნ. უჯრედი / 150 მკ.ლ PBS-ის სუსპენზიის ინექცია უშუალოდ დაზიანებული ქსოვილების მიდამოში (n=5). საკონტროლო ჯგუფში გამოყენებული იქნა მხოლოდ PBS-ის ხსნარი, ღეროვანი უჯრედების გარეშე (n=2). ექსპერიმენტში ცხოველებზე დაკვირვება გაგრძელდა 30 დღის განმავლობაში, რის შემდეგაც ყველა ცხოველი გამოყვანილი იქნა ექსპერიმენტიდან. საკონტროლო ჯგუფში ორივე ცხოველს განუვითარდა წყლულოვანი წარმონაქმნი (ქსოვილის დაზიანების საშუალო ფართობით 11,3 მმ^2) 7 – 10 დღის შუალედში რაც მნიშვნელოვანი ცვლილების გარეშე აღინიშნებოდა მთლიანი ექსპერიმენტის განმავლობაში (სურათი 8 A). ღეროვანი უჯრედების ლოკალურად ინექცირებულ თაგვების ჯგუფში 5-დან

<u>მეზენქიმური ღეროვანი უჯრედების ვიზუალიზაცია დაზიანებულ ქსოვილში</u>

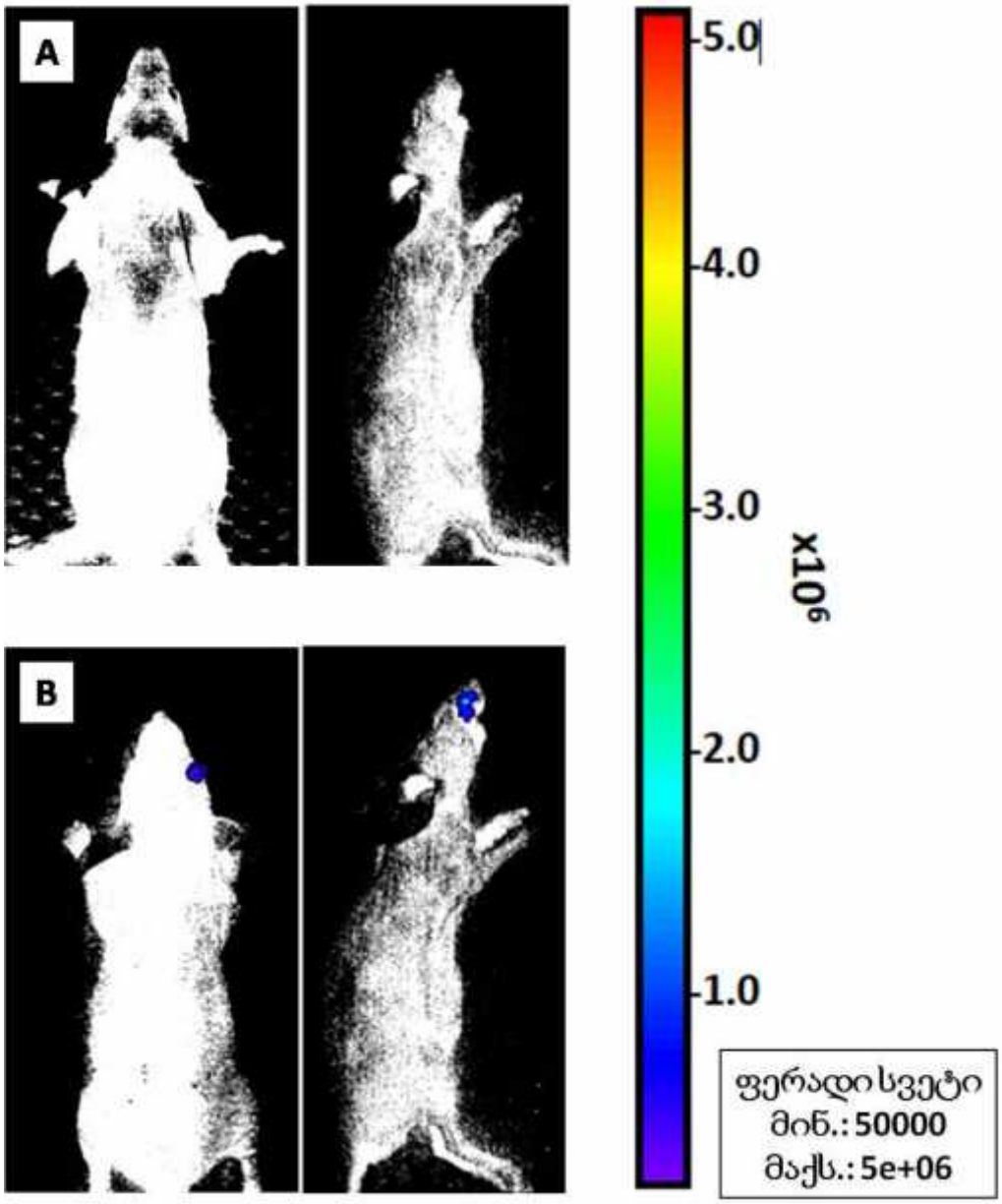

სურათი 7

მხოლოდ ერთ ცხოველს განუვითარდა წყლულოვანი წარმონაქმნი დაზიანებიდან მე-11 დღეს, ქსოვილის დაზიანების ფართობით: 10,6 მმ^2. დანარჩენ ოთხ ლაბორატორიულ ცხოველში მაკროსკოპული დათვალიერებით არ აღინიშნა ქიმიური ზემოქმედების შედეგად დაზიანებული ქსოვილის დაწყლულება. დაზიანებიდან 2 კვირის განმავლობაში, ჰიპერემიულმა ზედაპირმა, როგორც კანის ასევე ლორწოვანი ქსოვილის მხრიდან მიიღო ნორმალური ქსოვილის შეფერილობა და ჩამოყალიბდა მცირე ზომის ნაწიბური (სურათი 8 B, C). საკონტროლო ჯგუფისგან განსხვავებით, დაზიანებული ქსოვილის მიდამო თაგვებში, მეზენქიმური ღეროვანი უჯრედების შეყვანის შემდეგ ექსპერიმენტის ბოლომდე იყო მშრალი და 30 დღის თავზე არ აღინიშნებოდა ანთებითი პროცესის არსებობა (სურათი 8 B, C). ღეროვანი უჯრედებით კუდის ვენაში ინფუზირებული თაგვების ჯგუფში, ქიმიური რეაგენტით დაზიანებულმა ქსოვილმა განიცადა დაწყლულება საკონტროლო ჯგუფის ცხოველების მსგავსად. მაკროსკოპული დათვალიერებით მეზენქიმური ღეროვანი უჯრედების სისტემურმა ინფუზიამ არ მოახდინა გავლენა დაზიანებული ქსოვილის მდგომარეობაზე (სურათები არ არის ნაჩვენები).

4.5 მორფოლოგიური ანალიზი

საკონტროლო ჯგუფში განვითარებული წყლულის მორფოლოგიური სურათის დასადგენად გამოვიყენეთ ჰემატოქსილინ-ეოზინის შეღებვის მეთოდი და მიკროსკოპული ანალიზი. ჩვენ პირველ რიგში გამოვიკვლიეთ ჯანმრთელი/საკონტროლო თაგვის პირის ღრუს (რომელშიც მარილმჟავას ნაცვლად შეყვანილი იქნა ფიზიოლოგიური ხსნარი) მორფოლოგიური აგებულება, სადაც კარგად გამოჩნდა ქსოვილების შრეობრივი წარმონაქმნები და ლორწოვანის და ლორწქვეშა შრეების სტრუქტურული აგებულება. კარგადაა გამოხატული ე.წ. “კერატინული ბუდეები“ და სქუამოზური უჯრედების კუნძულები (სურათი 9 A). საკონტროლო ჯგუფის თაგვებში, პირის ღრუს

მეზენქიმური ღეროვანი უჯრედების შეყვანა პირის ღრუს ლორწოვანი გარსის

<u>ქიმიური დაზიანების მოდელში</u>

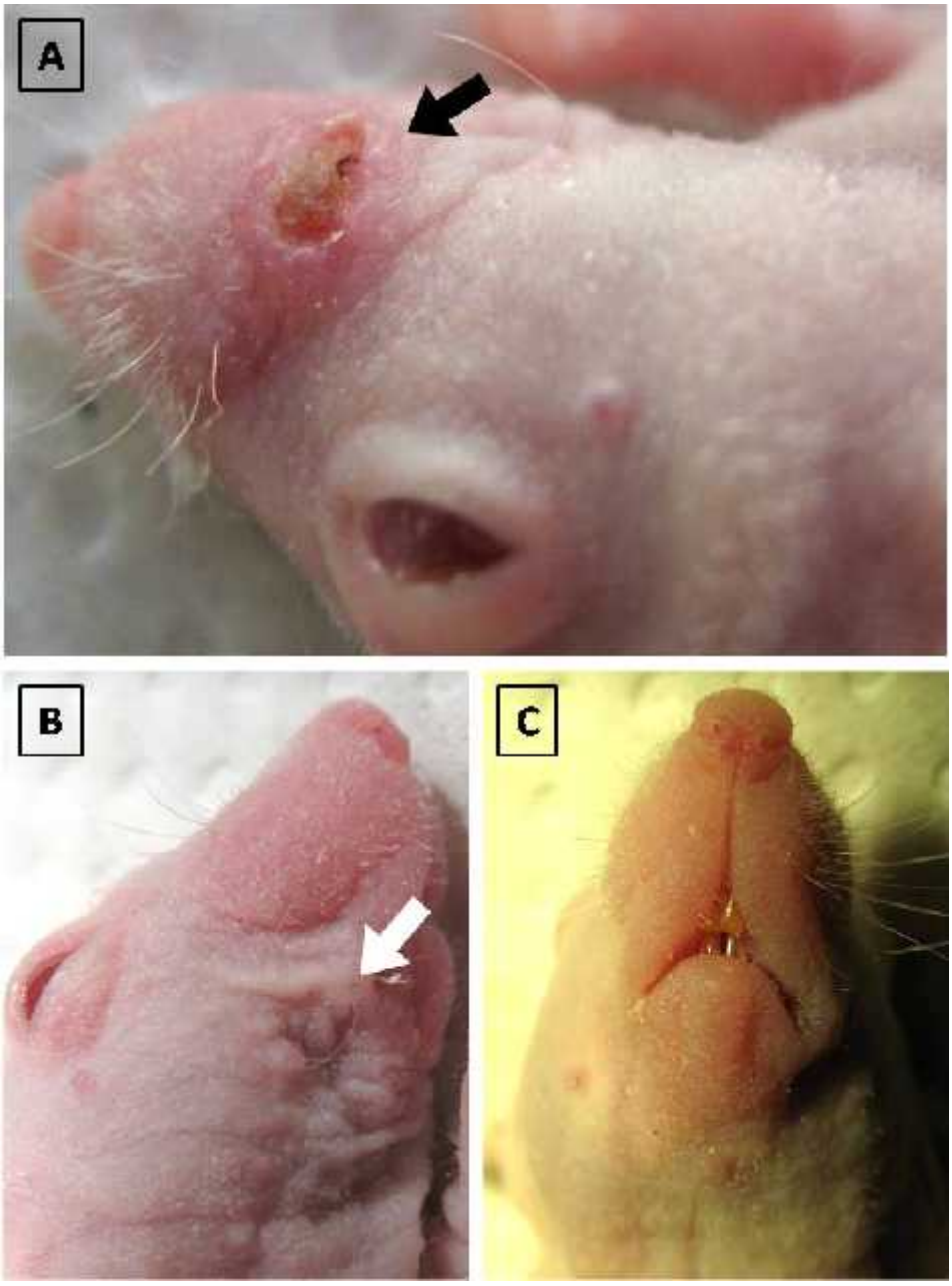

სურათი 8

დაწყლულებული ქსოვილის მორფოლოგიური გამოკვლევისას ნანახი იქნა გავრცელებული კოაგულაციური ნეკროზი რომელიც მოიცავდა ქსოვილების ყველა შრეს. (სურათი 9 B) (ისრებით ნაჩვენებია წითელი შეფერილობის კოაგულაციური ნეკროზი). მოლოდინისამებრ, ანალოგიური მორფოლოგიური სურათი გამოიკვეთა თაგვების იმ ჯგუფში, რომლებშიც ღეროვანი უჯრედების ინფუზია განხორციელდა კუდის ვენიდან. რაც შეეხება მეზენქიმური ღეროვანი უჯრედებით ლოკალურად ინექცირებულ თაგვებს, პირის ღრუს დაზიანებული მიდამოს ქსოვილების მორფოლოგიური ანალიზით არ გამოვლინდა ნეკროზული უბნები. ლორწოვანი და ლორწქვეშა გარსების ჰემატოქსილინ ეოზინით შეღებვისას აღმოჩენილი იქნა რეგენირებული ჰომოგენური ქსოვილი, განვითარებული ნერვული და სისხლძარღვოვანი სტრუქტურებით და შემაერთებელ ქსოვილოვანი წარმონაქმნებით (სურათი 9 C).

იმისათვის რომ შეგვეფასებინა ქსოვილის ლოკალური ანთებითი სტატუსი, ჩატარდა იმუნოჰისტოქიმიური კვლევა ანტი-CD45 ანტისხეულების მეშვეობით. CD45-წარმოადგენს ინფლამატორული უჯრედების მარკერს, შესაბამისად ამ შეღებვის მეთოდით დავადგინეთ ანთებადი უჯრედების ინფილტრაცია დაზიანებულ პირის ღრუს ქსოვილებში. როგორც მოსალოდნელი იყო ამ ექსპერიმენტმა დაადასტურა ძლიერი ლოკალური ანთებითი პროცესი აღნიშნულ გარსებში (სურათი 10 A-C) (შავი ისრებით ნაჩვენებია ინფილტრირებული, ყავისფრად შეღებილი ანთებადი უჯრედები. თეთრი ისრებით ნაჩვენებია ქსოვილის ნეკროზული უბნები). ღეროვანი უჯრედების კუდის ვენაში ინფუზირებული თაგვების ჯგუფში გამოვლინდა ზომიერად შემცირებული ანთებითი უჯრედების ინფილტრაცია დაზიანებულ ქსოვილში (სურათი 10 D). სხვაობა საკონტროლო ჯგუფთან შედარებით არ იყო მნიშვნელოვნად გამოხატული, თუმცა აშკარად აღინიშნებოდა ლოკალური ანთებითი პროცესის კლების ტენდენცია. რაც შეეხება მეზენქიმური ღეროვანი უჯრედებით

ქიმიურად დაზიანებული ქსოვილის მორფოლოგიური ანალიზი

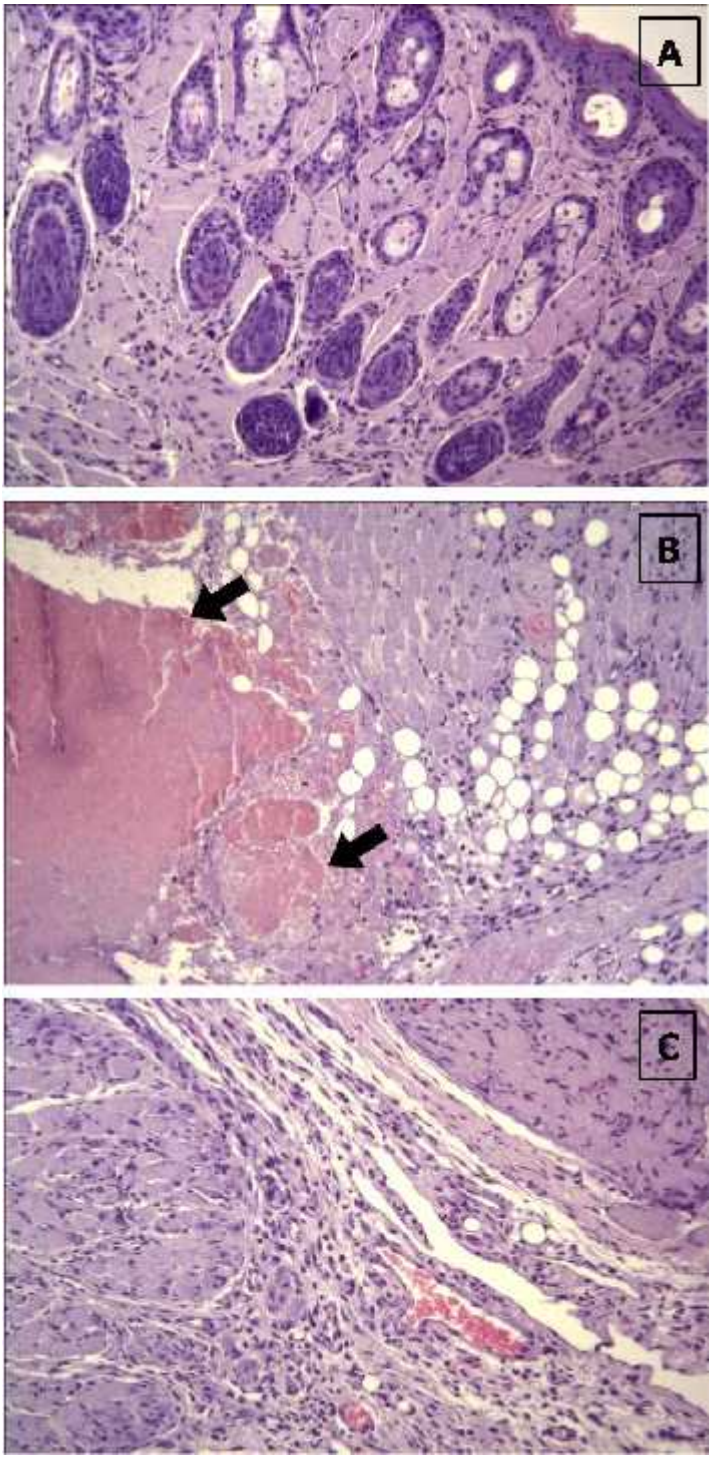

სურათი 9

CD45 -ს ექსპრესია ქსოვილებში

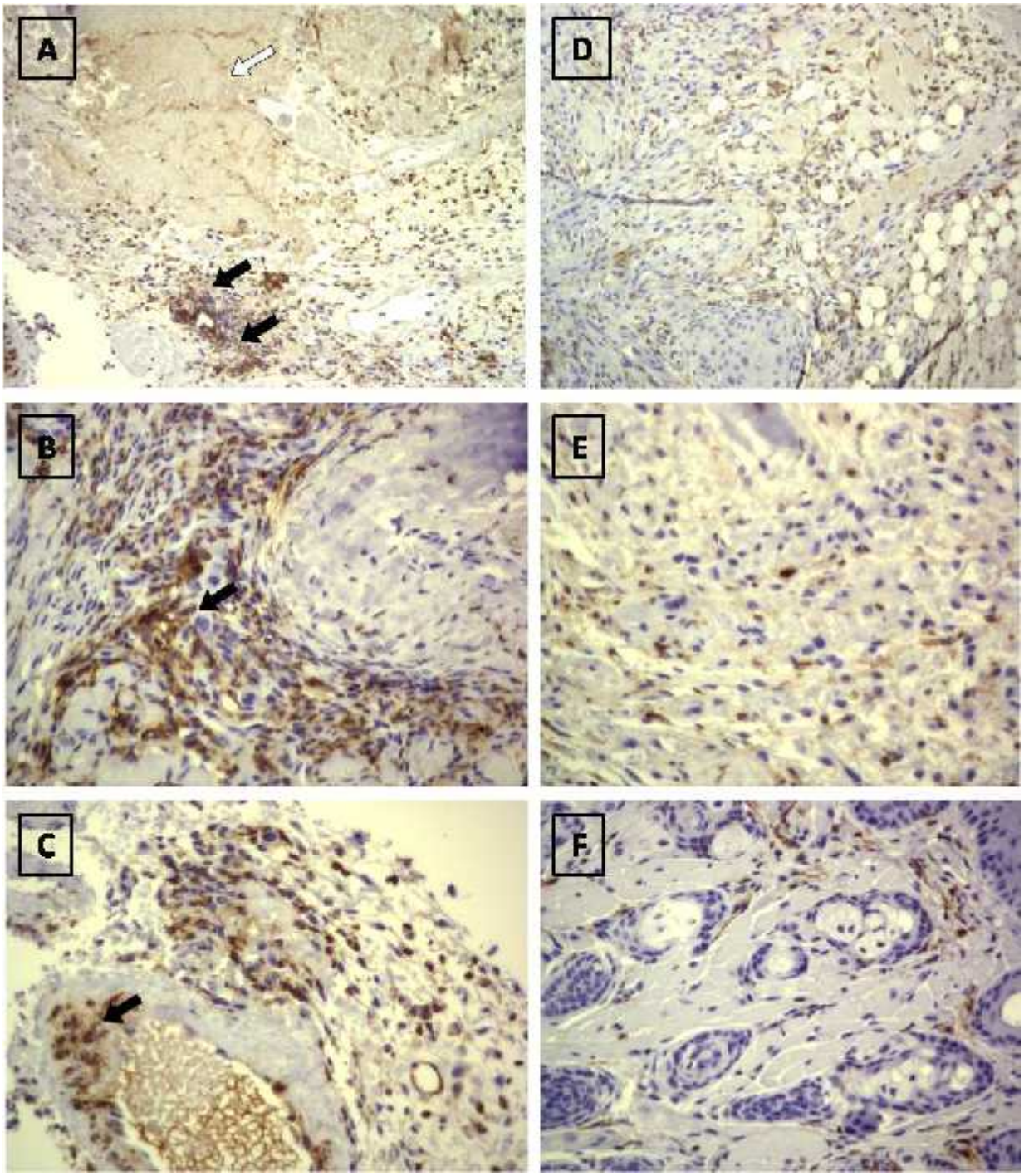

სურათი 10

ლოკალურად ინეცირებულ ცხოველებს, იმუნოჰისტოქიმიური კვლევით დადგინდა მკვეთრად შემცირებული ინფლამატორული უჯრედების ინფილტრაცია დაზიანებული ქსოვილის მიდამოში (სურათი 10 E). შედარებისთვის გაკეთდა ანთებითი უჯრედების იმუნოჰისტოქიმიური ანალიზი თაგვის პირის ღრუს ნორმალურ ქსოვილში (სურათი 10 F).

ზოგადი ლოკალური ანთებითი პროცესის შეფასების პარალელურად შესრულდა იმუნოჰისტოქიმიური კვლევა ანტი-F4-80 ანტისხეულების გამოყენებით. F4-80 წარმოადგენს მაკროფაგების სპეციფიკურ მარკერს, შესაბამისად ამ ანალიზის მეშვეობით მოვახდინეთ ინფილტრირებული მაკროფაგების ვიზუალიზაცია ჩვენს მიერ გამოკვლეულ ქსოვილებიში. როგორც მოსალოდნელი იყო საკონტროლო ჯგუფის თაგვებს აღენიშნათ დიდი რაოდენობით მაკროფაგების ლოკალური ინფილტრაცია ნეკროზული ქსოვილის ირგვლივ (სურათი 11 A). ღეროვანი უჯრედებით ლოკალურად ინექცირებული ცხოველების ჯგუფში მაკროფაგების ინფილტრაცია დაზიანებული ქსოვილის მიდამოში მინიმალურად იყო გამოხატული (სურათი 11 B), რითაც დადასტურდა მეზენქიმური ღეროვანი უჯრედების ლოკალური, ანტიინფლამატორული აქტივობა.

იმისათვის რომ შეგვეფასებინა დაზიანებული ქსოვილების ან მის ირგვლივ მდებარე უჯრედების სიცოცხლისუნარიანობა, იმუნოჰისტოქიმიური მეთოდით შევისწავლეთ Ki67-ის ექსპრესია აღნიშნულ ქსოვილში. ცილა Ki67-ი წარმოადგენს პროლიფერაციულ მარკერს და მისი ექსპრესია აღინიშნება მხოლოდ უჯრედის მიტოზურ ფაზაში (Abiatari, Kleeff et al. 2006). აღნიშნულმა ექსპერიმენტმა აჩვენა Ki67-ის ექსპრესიის არარსებობა საკონტროლო ჯგუფის თაგვების როგორც დაზიანებულ ასევე მის ირგვლივ მდებარე ქსოვილებში (სურათი 12 A) (ისრები მიუთითებენ ნეკროზულ უბანს) (ანალოგიური სურათი იქნა მიღებული კუდის

<u>მაკროფაგების ინფილტრაცია ქსოვილებში</u>

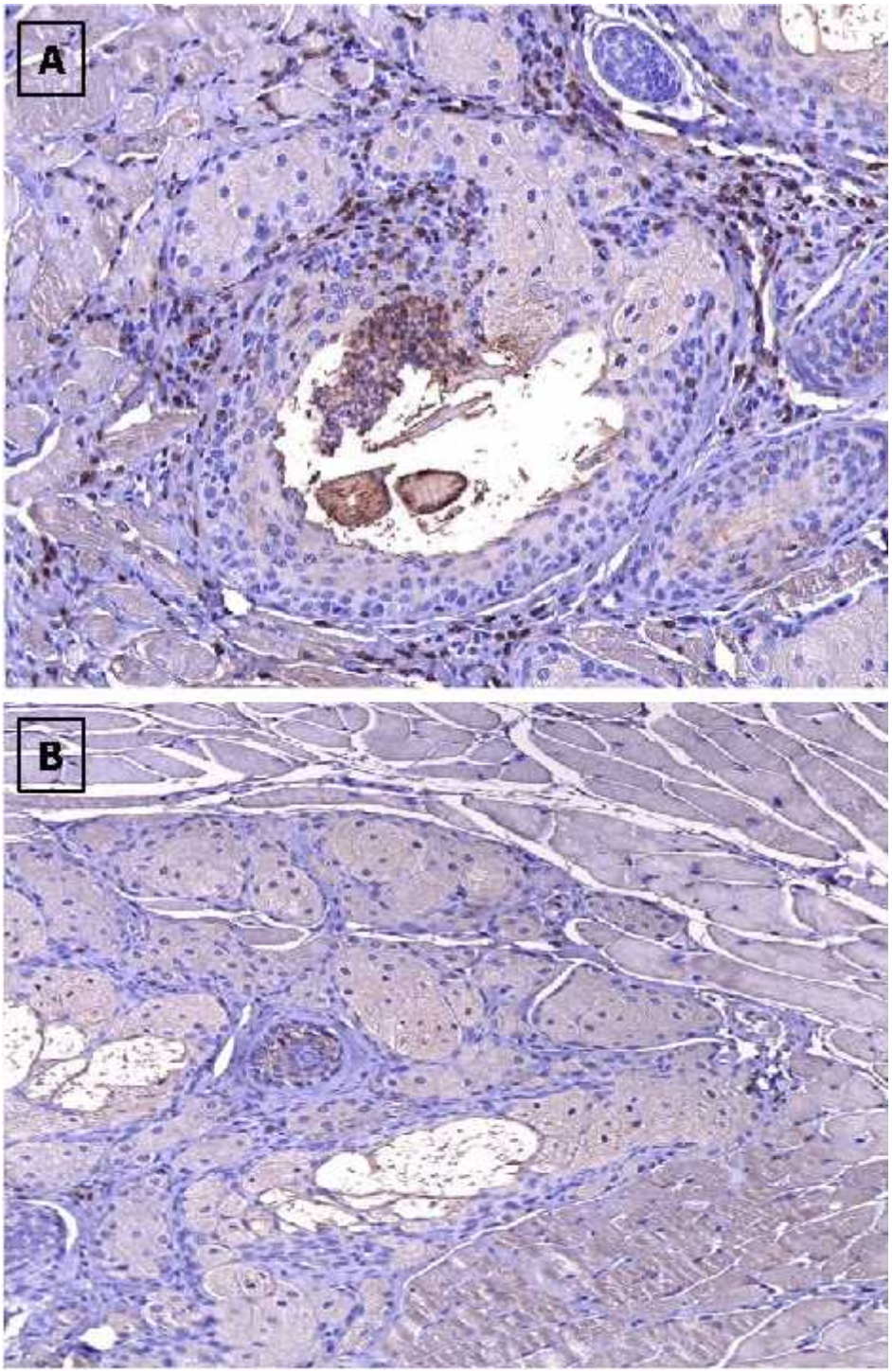

სურათი 11

Ki67-ის ექსპრესია ქსოვილებში

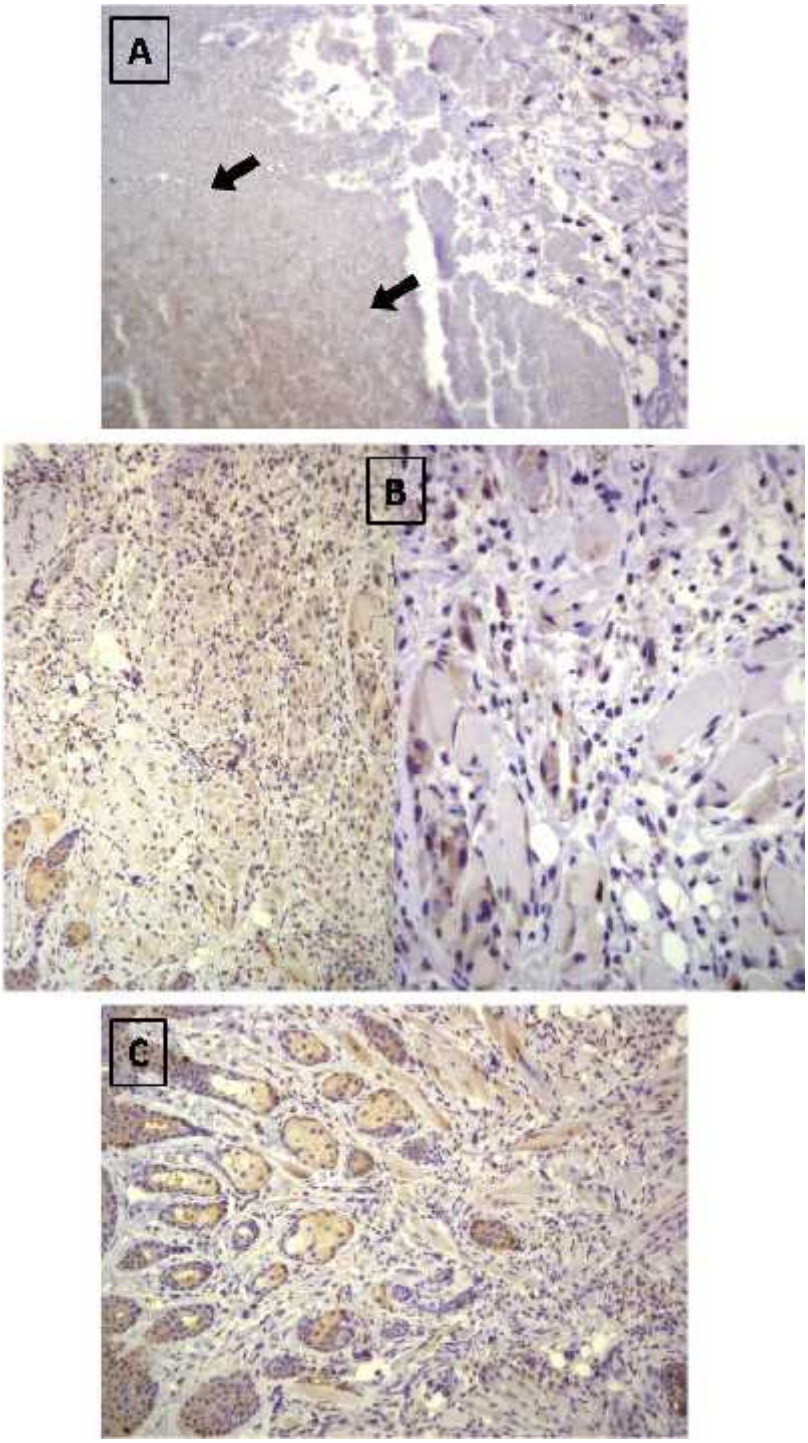

სურათი 12

ვენაში ინფუზირებული თაგვების ჯგუფში). მღუ ლოკალური ინექციის შედეგად დაზიანებულ ქსოვილში უხვად აღინიშნა Ki67-პოზიტიური ანუ პროლიფერირებადი უჯრედების არსებობა (სურათი 12 B). შედარებისთვის გაკეთდა პროლიფერაციული უჯრედების იმუნოჰისტოქიმიური ანალიზი თაგვის პირის ღრუს ნორმალურ ქსოვილში (სურათი 12 C).

იმისათვის, რომ შეგვესწავლა მეზენქიმური ღეროვანი უჯრედების ანგიოგენეზური აქტივობა, მოვახდინეთ ქსოვილების იმუნოჰისტოქიმიური მეთოდით შეღებვა CD31 ანტისხეულების გამოყენებით (ენდოთელიუმის მარკერი). ასევე პარალელურად განვახორციელეთ იგივე ქსოვილების იმუნოჰისტოქიმიური კვლევა ანტი-კარბონიკ ანჰიდრაზა 9-ს გამოყენებით, რათა განგვესაზღვრა დაზიანებული ქსოვილის ირგვლივ არსებული ჰიპოქსია. აღნიშნული კვლევის საშუალებით გამოვლინდა დაზიანებული ქსოვილის ძლიერ ჰიპოქსიასთან შეუღლებული (სურათი 13 B) დაბალი ანგიოგენეზური აქტივობა (სურათი 13 A) საკონტროლო ჯგუფის თაგვებში. მეზენქიმური ღეროვანი უჯრედების ლოკალური ინექციის პირობებში, თაგვების პირის ღრუს დაზიანებული ლორწოვანი გამოხატული იყო მიკრო სისხლძარღვების არსებობით (სურათი 13 C), შესაბამისად ამ ჯგუფის თაგვების ქსოვილებში ჰიპოქსია უფრო ნაკლებად იყო გამოხატული (სურათი 13 D)

ქსოვილის ჰიპოქსიურობა და ანგიოგენეზური აქტივობა

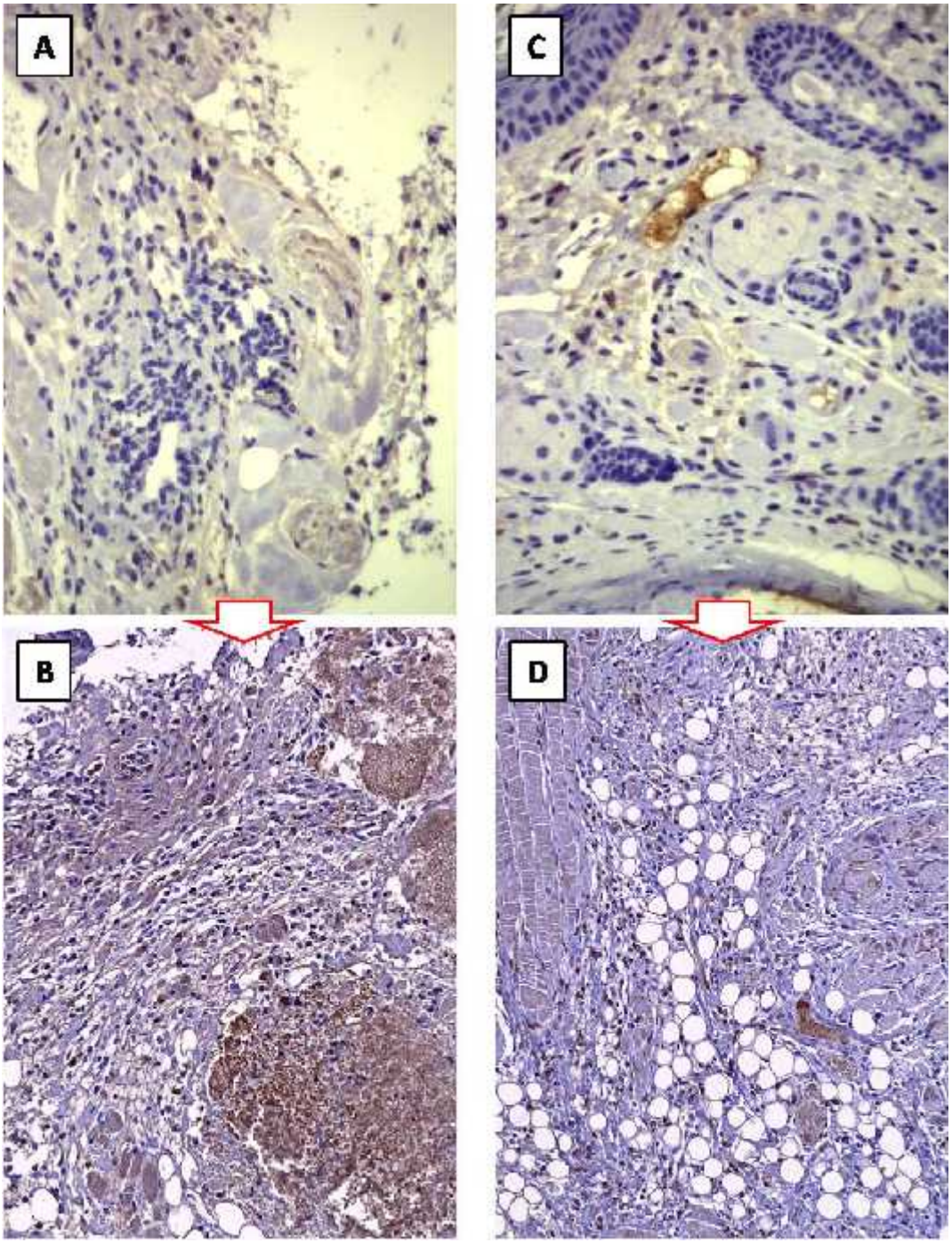

სურათი 13

4.6 მეზენქიმური ღეროვანი უჯრედების შეყვანა თაგვის პირის ღრუს ლორწოვანი გარსის მექანიკური დაზიანების მოდელში

თაგვის პირის ღრუს ქსოვილების ქირურგიული წესით (მექანიკური) დაზიანებიდან 3 და 10 დღის შემდეგ განხორციელდა კულტივირებული მღუ შეყვანა (1 მლნ. უჯრედი / 150 მკ.ლ PBS-ის სუსპენზიის ინექცია უშუალოდ დაზიანებული ქსოვილების მიდამოში (n=5)). საკონტროლო ჯგუფში გამოყენებული იქნა მხოლოდ PBS-ის ხსნარი, ღეროვანი უჯრედების გარეშე (n=5). ექსპერიმენტში ცხოველებზე დაკვირვება გაგრძელდა 30 დღის განმავლობაში, რის შემდეგაც ყველა ცხოველი გამოყვანილი იქნა ექსპერიმენტიდან. საკონტროლო ჯგუფში ხუთიდან ოთხ ცხოველს განუვითარდა მოყავისფრო ფერის მკვრივი ნაწიბური (სურათი 14 A - B). მეზენქიმური ღეროვანი უჯრედების ლოკალური იმპლანტაციის შემდეგ თაგვის დაზიანებული ქსოვილის მიდამოში განვითარდა შეხორცებითი პროცესი უხეში ნაწიბურის ფორმირების გარეშე (სურათი 14 C). (ისრებით მითითებულია ტრავმის ადგილი 30 დღის შემდეგ).

პირის ღრუს ჭრილობაში განვითარებული ნაწიბურის მორფოლოგიური სურათის შესაქმნელად გამოვიყენეთ ჰემატოქსილინ-ეოზინის შეღებვის მეთოდი და მიკროსკოპული ანალიზი. ამ კვლევის მეშვეობით ცხოველების საკონტროლო ჯგუფში დადგინდა ფიბროზის არსებობა ქირურგიული მეთოდით წარმოქმნილ პირის ღრუს დაზიანებულ ქსოვილში (სურათი 15 A). კუნთოვანი და ლორწოვანი ქსოვილის სტრუქტურები წარმოდგენილი იყო „კუნძულების“ სახით წარმოქმნილ შემაერთებელ ქსოვილოვან მასაში, რომელიც წარმოადგენდა არაორგანიზებულ ჰომოგენური არქიტექტურის მქონე ქსოვილს. აღნიშნული ფაქტურა ნაკლებად იყო გამოხატული ღეროვანი უჯრედებით იმპლანტირებული თაგვების ქსოვილში (სურათი 15 C). იმისათვის რომ შეგვეფასებინა ქსოვილის შემაერთებელ ქსოვილოვანი წარმომავლობა იმუნოჰისტოქიმიური მეთოდით შევისწავლეთ ალფა-გლუვი კუნთის აქტინის (α-smooth muscle actin) ექსპრესია აღნიშნულ

მეზენქიმური ღეროვანი უჯრედების შეყვანა პირის ღრუს ლორწოვანი გარსის

<u>მექანიკური დაზიანების მოდელში</u>

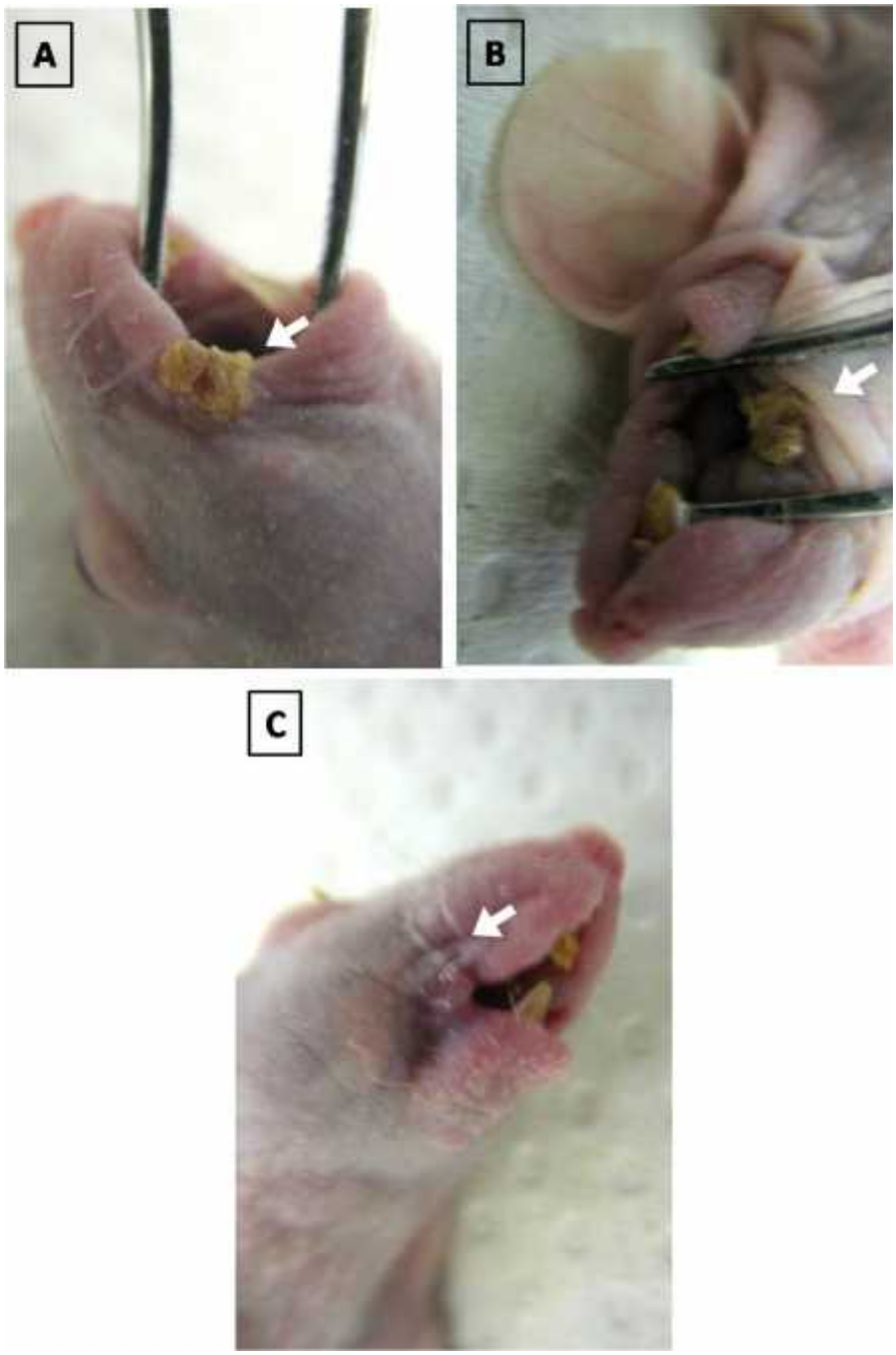

სურათი 14

<u>ფიბროზის განვითარება მექანიკურად ქსოვილში</u>

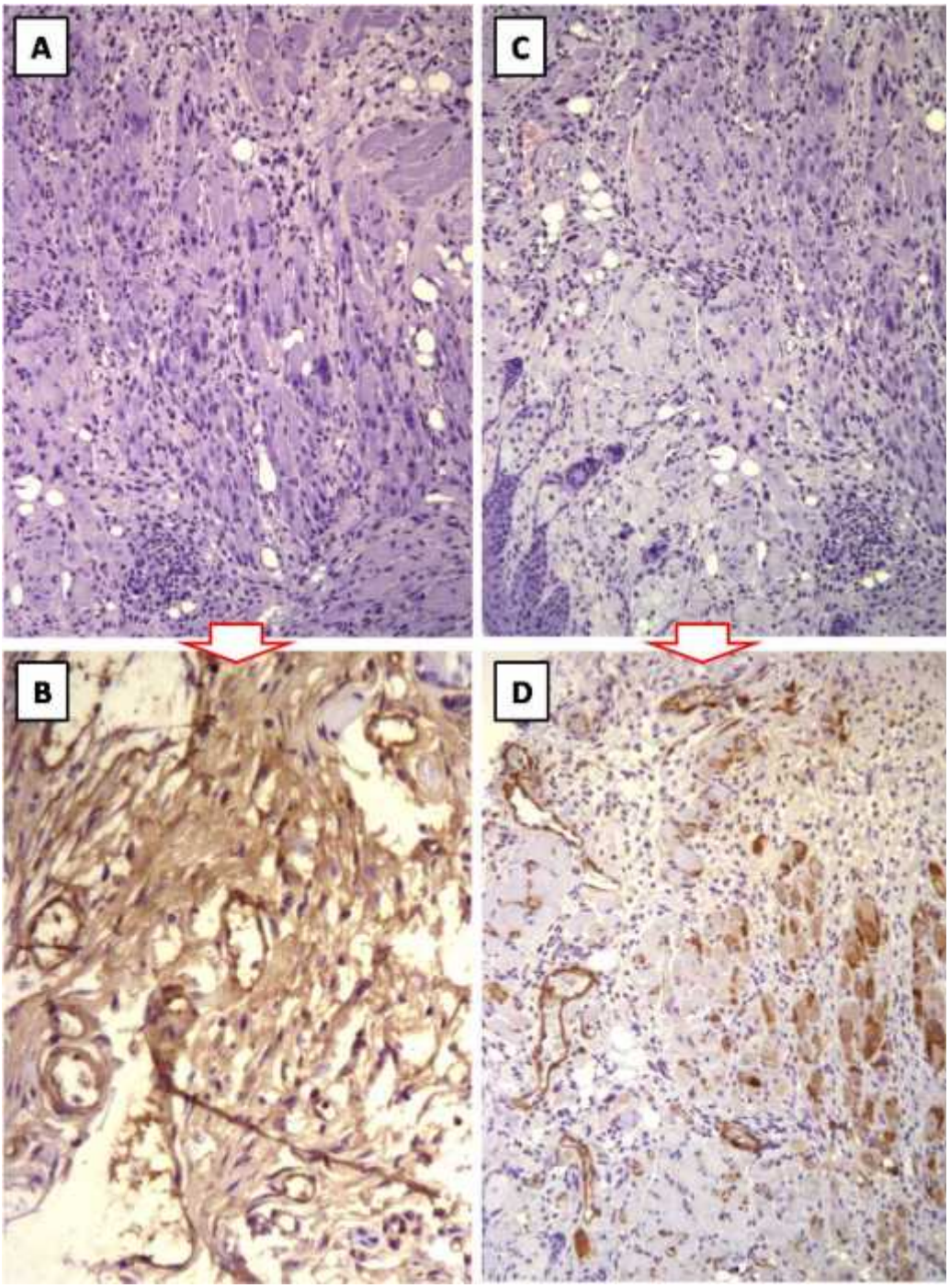

სურათი 15

ქსოვილებში. ცილა ალფა-გლუვი კუნთის აქტინი წარმოადგენს ფიბროზული ქსოვილისა და ექსტრაცელულური მატრიქსის მარკერს. მოლოდინისამებრ მექანიკური დაზიანების შედეგად განვითარებულმა ჰიპერტროფიული ნაწიბურის ქსოვილმა საკონტროლო ჯგუფის თაგვებში აჩვენა ძლიერი ალფა-გლუვი კუნთის აქტინის ექსპრესია, რაც მიუთითებს დაზიანებული ქსოვილის ფიბროზულ ჰიპერტროფიას (სურათი 15 B). აღნიშნული კვლევით გამოვლინდა, რომ დაზიანებულ ქსოვილში ღეროვანი უჯრედების ლოკალური იმპლანტაციის შედეგად განვითარებული ქსოვილმა არ განიცადა ფიბროზული ჰიპერტროფია და გამოიხატა მეტად ორგანიზებული შემაერთებელქსოვილოვანი სტრუქტურის განვითარებით (სურათი 15 D).

4.7 ლაბორატორიული ცხოველების სხეულის მასის განსაზღვრა

გამომდინარე იქიდან რომ პირის ღრუს ქსოვილების დაზიანება ასოცირებულია საკვების შეფერხებულ მიღებასთან, ვივარაუდეთ, რომ გარკვეული დროის შემდეგ ეს შეფერხება ასახვას ჰპოვებდა ცხოველის მასაზე. იმისათვის რომ დაგვედგინა ჩვენს მიერ შემუშავებული მოდელის ფუნქციური რელევანტურობა, და ამავე დროს შეგვეფასებინა მეზენქიმური ღეროვანი უჯრედების იმპლანტაციის ეფექტურობა შევეცადეთ განგვესაზღვრა ლაბორატორიული ცხოველების სხეულის მასის ცვლილება ექსპერიმენტის განმავლობაში. აღნიშნულმა ექსპერიმენტმა აჩვენა მნიშვნელოვანი სხეულის მასის ზრდა ჯარნმრთელი/საკონტროლო ჯგუფის თაგვებში (n=2) სამი კვირის განმავლობაში (სურათი 16). რაც შეეხება თაგვებს რომელთა პირის ღრუში განვითარდა პათოლოგიური პროცესები (წყლული/ჰიპერტროფიული ნაწიბური n=5/5), მათი სხეულის მასა არ გაიზარდა 2 და 3 კვირის განმავლობაში. უფრო მეტიც, ამ თაგვებს აღენიშნათ წონის შემცირების მცირედი ტენდენცია (სურათი 16). ლაბორატორიული ცხოველების სხეულის მასა თითქმის უცვლელი იყო წყლულოვანი დაზიანების შემდეგ, ღეროვანი უჯრედების კუდის ვენიდან

ლაბორატორიული ცხოველების სხეულის მასის განსაზღვრა ექსპერიმენტის <u>სხვადასხვა ეტაპზე</u>

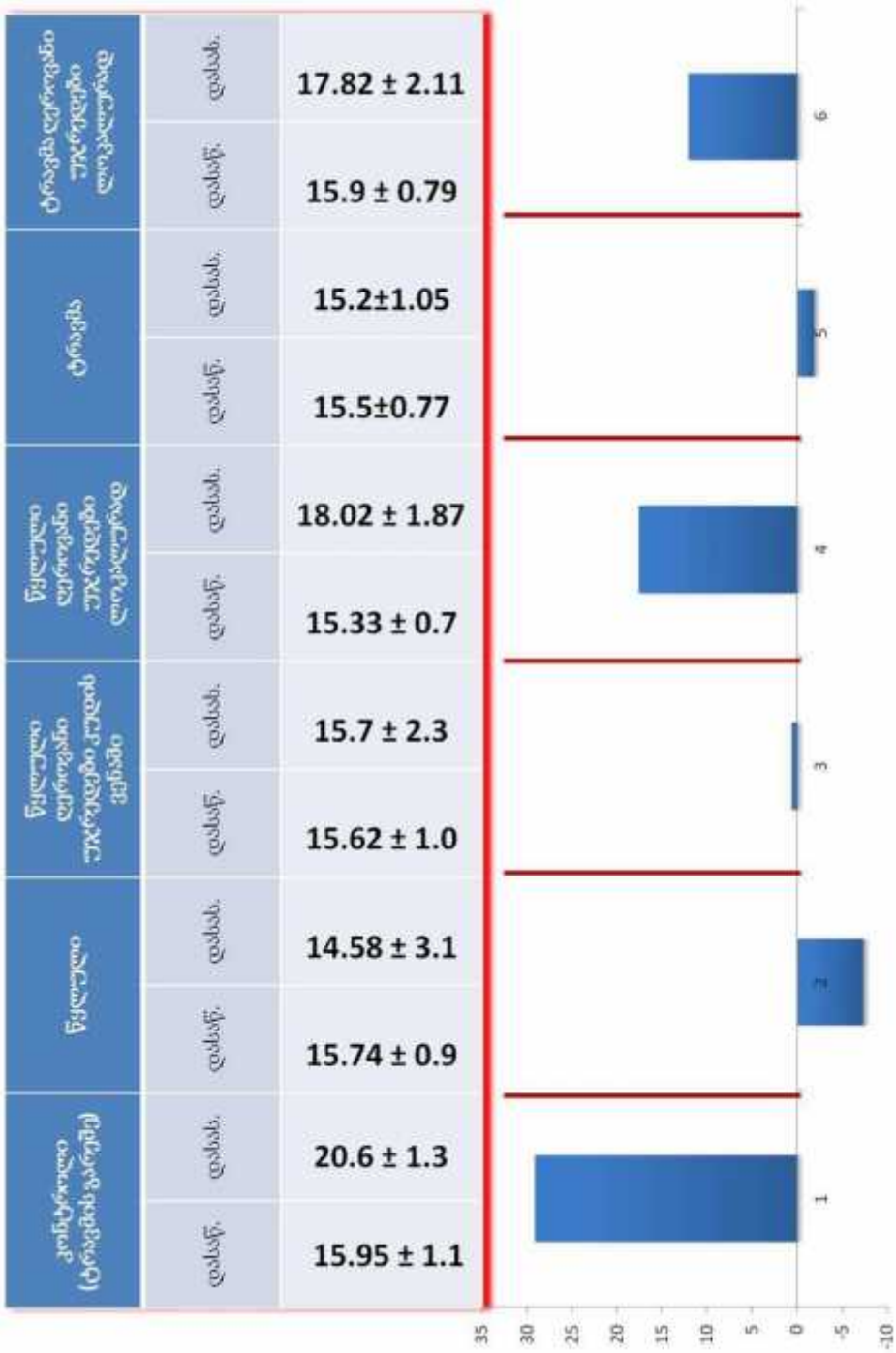

სურათი 16

ინფუზირებულ ჯგუფში (სურათი 16). ლოკალურად იმპლანტირებული მეზენქიმური ღეროვანი უჯრედების ჯგუფის თაგვებმა განიცადეს შესამჩნევი წონაში მატება როგორც ქიმიური (წყლული) ასევე მექანიკური (ტრამვა/ჰიპეერტროფიული ნაწიბური) დაზიანების შემდეგ (სურათი 16) (სვეტებში მოცემულია აღნიშნულ ჯგუფში ცხოველების მასის საშუალო პროცენტული მატება). აღნიშნული მონაცემები სტატისტიკურად მნიშვნელოვანია. წონა გამოსახულია გრამებში.

5. დისკუსია

პირის ღრუს რბილი ქსოვილი მნიშვნელოვან როლს თამაშობს პირის ღრუს სტრუქტურასა და ფუნქციონირებაში, ეგზოგენური ნივთიერებებისგან, პათოგენებისგან და მექანიკური ზემოქმედებისგან დაცვის თვალსაზრისით. დაავადების, ტრამვის ან თანდაყოლილი ანომალიების შედეგად წამოქმნილი დეფექტების რეკონსტრუქცია ხშირ შემთხვევაში წარმატებით ხორციელდება აუტოლოგიური ლორწოვანი ქსოვილის ტრანსპლანტაციის ან ტრანსფერის (გადატანის) გზით, თუმცა აღნიშნული მეთოდის ნაკლოვანება განპირობებულია აუტოლოგიური ლორწოვანი ქსოვილის სიმწირით, დონორისთვის მიყენებული ზიანითა და ავადმყოფის მხრიდან სურვილის არ ქონით დაექვემდებაროს ქირურგიულ პროცედურას (მაგ. სასის ოპერაცია). აღნიშნული სირთულეებისთვის გვერდის ავლის მიზნით მკვლევარები მიმართავენ ქსოვილის ინჟინერიისა და რეკონსტრუქციული მედიცინის მეთოდების აპრობაციას, მათ შორის პირის ღრუს რბილი ქსოვილების უჯრედული თერაპიის სტრატეგიების შემუშავების მიზნით (Bates and Kampa 2013).

ფრიდენსტეინი და მისი კოლეგები პირველები იყვნენ ვინც მოგვაწოდა ინფორმაცია ძვლის ტვინიდან მიღებული ფიბრობლასტების მაგვარი უჯრედების შესახებ, რომლის თანახმად აღნიშნული ფიბრობლასტების მსგავსი უჯრედები ავლენენ თანდაყოლილ ოსტეოგენურ თვისებებს (Phinney and Prockop 2007, Prockop 2007). ამის შემდეგ მრავალ ლაბორატორიაში ჩატარებული ცდების საფუძველზე გამოიკვეთა აზრი რომ ოსტეოგენურ ღეროვან უჯრედებს რეალურად შეუძლიათ დიფერენცირდნენ მრავლობით შემაერთებელი ქსოვილის უჯრედების ტიპებად კლონურ დონეზე (Pittenger, Mackay et al. 1999), აღნიშნულმა გაამყარა მოსაზრება მღუ-თან მიმართებაში რომელიც პირველად შემოთავაზებული იქნა კაპლანის მიერ (Caplan 1994), შედეგად მღუ განისაზღვრა როგორც ადჰეზიის უნარის მქონე ფიბრობლასტოიდ-მაგვარი უჯრედები, რომლებიც დიფერენცირდებიან *in vitro* (Dominici, Le Blanc et al. 2006).

ზრდასრული ძვლის ტვინიდან მიღებული ღეროვანი უჯრედები/პროგენიტორი უჯრედები თავდაპირველად ჰემატოლოგიურ ლიტერატურაში მოიხსენიებოდნენ როგორც კოლონიების წარმომქმნელი ფიბრობლასტერთეულები, და მხოლოდ ბოლო პერიოდია მათ უწოდებენ ან მღუ-ს ან მულტიპოტენტურ მეზენქიმურ სტრომულ უჯრედებს (Phinney and Prockop 2007).

გარდა ძვლის ტვინისა მღუ ან მულტიპოტენტური სტრომული უჯრედების მსგავსი უჯრედები შესაძლებელია მიღებული იქნას ჩონჩხის კუნთიდან (Williams, Southerland et al. 1999), ცხიმოვანი ქსოვილიდან (Zuk, Zhu et al. 2001), ჭიპლარიდან (Erices, Conget et al. 2000), სინოვიუმიდან (De Bari, Dell'Accio et al. 2001), სისიხლის მიმოქცევის სისტემიდან (Kuznetsov, Mankani et al. 2001), კბილის პულპიდან (Gronthos, Mankani et al. 2000), ამნიონის სითხიდან (In 't Anker, Scherjon et al. 2003) ისევე როგორც ჩანასახის სისხლიდან, ღვიძლიდან, ძვლის ტვინიდან და ფილტვებიდან (Noort, Kruisselbrink et al. 2002, Fan, Tang et al. 2005). აქედან გამომდინარე როგორც ჩანს მღუ არსებობენ უმეტესი ორგანოების შემაერთებელ ქსოვილში როგორც ვარაუდობდნენ წინა წლებში ქათმის ემბრიონზე ჩატარებულ კვლევებში (Young, Mancini et al. 1995). თუმცა ასევე უნდა აღინიშნოს, რომ ეს პოპულაციები ფუნქციონალურად არ არიან ექვივალენტური დიფერენცირების პოტენციალის თვალსაზრისით, განსაკუთრებით მაშინ როცა უფრო მკაცრი ანალიზით ხდება მათი შემოწმება (Kuznetsov, Krebsbach et al. 1997). გარდა ამისა კლინიკურმა კვლევებმა აჩვენა, რომ პლასტმასზე მიწებების უნარის მქონე პოპულაციები იზოლირებული ძვლის ტვინიდან ფუნქციონალურად ჰეტეროგენული ბუნებისაა და შეიცავს არადიფერენცირებულ ღეროვან პროგენიტორებს და შეზღუდული წარმოშობის (lineage-restricted) წინამორბედ უჯრედებს, რომლებსაც გააჩნიათ მნიშვნელოვნად განსხვავებული შესაძლებლობები დიფერენცირდნენ შემაერთებელი ქსოვილის უჯრედის ტიპებად (Kuznetsov, Krebsbach et al. 1997, Muraglia, Cancedda et al. 2000). აქედან

გამომდინარე როცა ვახასიათებთ მღუ-ის და მულტიპოტენტური სტრომული უჯრედების მსგავს პოპულაციებს მნიშვნელოვანია გავითვალისწინოთ ის მეთოდები, რომელიც გამოიყენება მათი დიფერენციაციის პოტენციალის შესაფასებლად და ასევე იმის გამო რომ მღუ ასევე წარმოქმნიან ძვლის ტვინის სტრომულ კომპონენტს ადჰეზიური უნარის მქონე პოპულაციები შეიცავენ იმ უჯრედებს რომლებიც ახდენენ ჰემატოპოეზის სხვადასხვა ასპექტის მარეგულირებელ ადჰეზიური მოლეკულების (Simmons, Levesque et al. 1997) და ციტოკინების (Majumdar, Thiede et al. 2000) ექსპრესიას (Johnson and Dorshkind 1986, Deryugina and Muller-Sieburg 1993).

მიუხედავად ფუნქციური ჰეტეროგენობისა უმეტესი ქსოვილებიდან მიღებული მღუ-ის პოპულაციები ჩვეულებრივ ახდენენ რამდენიმე ზედაპირული რეცეპტორის ექსპრესიას: CD29, CD44, CD49 a-1, CD51, CD73, CD105, CD106, CD166 და stro-1 (მღუ-ის მარკერები). სამაგიეროდ მოკლებულები არიან განსაზღვრული ჰემატოპოეტური წარმოშობის მარკერების ექსპრესიას: CD16, CD14, CD45 (სურათი 3). ბოლო დროინდელმა კვლევებმა აჩვენა რომ იმ უჯრედებს რომლებიც ახდენენ ზემოხსენებული მარკერების ექსპრესიას შეუძლიათ დიფერენცირდნენ შემაერთბელი ქსოვილის სხვადასხვა ტიპებად და შესაძლებელია მათი მიღება პერიფერიული და ჭიპლარის სისხლიდან სელექციის გზით CD113-ით (Tondreau, Meuleman et al. 2005) და ასევე ძვლის ტვინიდან სელექციის გზით „სტადია სპეციფიური ემბრიონული ანტიგენ“ SSEA-1 (Anjos-Afonso and Bonnet 2007), SSEA-4 - ებით (Gang, Bosnakovski et al. 2007) ან ნერვული ზრდის ფაქტორის CD271 რეცეპტორით (Quirici, Soligo et al. 2002). გარდა ამისა პოპულაციებს რომლებიც ახდენენ CD271 ის ექსპრესიას როგორც აღმოჩნდა შესწევთ ასევე CD140 b, CD340, CD349 თანა ექსპრესიის უნარი. სხვა კვლევებმა აჩვენა რომ ძვლის ტვინიდან მიღებული მღუ ახდენენ პერიციტ-სპეციფიური CD146 და 3G5 (Shi and Gronthos 2003) მაკროფაგების ექსპრესიას. აღნიშნული მიგნება შესაბამისობაშია იმ ფაქტებთან, რომ ძვლის ტვინში არსებული სპეციალიზირებული ვასკულარული

პერიციტები მნიშვნელოვან მსგავსებას ავლენენ მღუ-თან *in vivo* პირობებში. მნიშვნელოვანია იმის გაანალიზება, რომ არ არსებობს უჯრედების იზოლირების ერთიანი სტანდარტული მეთოდი, აქედან გამომინარე უჯრედების კულტივირებისა და გამრავლების არაერთი მეთოდის გამოყენების პირობებში რთულია მიღებული შედეგების პირდაპირი შედარებითი ანალიზის გაკეთება. გარდა ამისა იზოლაციის ზოგიერთი სქემა ეპიგენეტიკურ და გენეტიკურ ცვლილებებს იწვევს უჯრედში, რომელიც შესაძლებელია მნიშვნელოვან გავლენას ახდენდეს უჯრედების პლასტიკურობასა და მათ თერაპიულ სარგებლიანობაზე.

ადამიანის მღუ გარკვეულწილად განსხვავდებიან ექსპრესირებული ბუნების თავისებურებების მიხედვით სხვადასხვა დონორიდან მიღებულ პრეპარატებში იზოლაციის ერთიანი სტატისტიკის გამოყენების პირობებშიც კი, გარდა ამისა ზოგიერთ შემთხვევაში უჯრედების კულტივირებისა და გამრავლებისთვის მათი სრული წარმოების მიზნით გამოყენებული მეთოდები მოძველებულია (Gregory, Ylostalo et al. 2005).

როგორც კვლევებმა აჩვენა მღუ-ს შეუძლიათ მნიშვნელოვანი როლი ითამაშონ ტრავმის ან დაავადების შემდეგ დაზიანებული ქსოვილის შეხორცებაში. როგორც მოსალოდნელი იყო თავდაპირველად კვლევა მღუ-ზე ხორციელდებოდა ძვლოვანი სისტემის დეფექტების მკურნალობის კუთხით ჯერ ექსპერიმენტულ ცხოველებზე და შემდეგ ადამიანებზე კერძოდ კი “osteogenesis imperfecta” (OI) ეს არის ძვლის და სხვა ქსოვილების გენეტიკური დეფექტი რომელიც გამოწვეულია ტიპი 1 კოლაგენის გენის მუტაციით (Horwitz, Gordon et al. 2002). შემდგომ ნაჩვენები იქნა რომ მღუ-ს აქვთ თერაპიული ეფექტი ფილტვის ტრავმის (Ortiz, Dutreil et al. 2007) თირკმლის დაავადების (Kunter, Rong et al. 2006) დიაბეტის (Lee, Seo et al. 2006) GVHD (Ringden, Uzunel et al. 2006) მიოკარდიუმის ინფარქტის (Minguell and Erices 2006) და სხვადასხვა ნევროლოგიური დარღვევების შემთხვევაში (Phinney and Isakova 2005). მიუხედავად

იმპლანტაციის დაბალი ხარისხისა, მღუ-ს მაინც ქონდათ თვალსაჩინო შედეგი *in vivo*. მაგალითად OI-ით დაავადებულ ბავშვებში აღნიშნული მკურნალობის ჩატარების შემდეგ მნიშვნელოვანი გაუმჯობესება დაფიქსირდა ზრდის სიჩქარის, ძვალში მინერალების შემცველობის, პაციენტის მობილურობის ზრდის თვალსაზრისით, მიუხედავად იმისა რომ იმპლანტაციის მაჩვენებელი იყო 1% ზე ნაკლები, გარდა ამისა გაუმჯობესება ფიქსირდებოდა გულის ფუნქციისა და მღუ-ის შეყვანის შემდეგ მიოკარდიუმის ინფარქტის მქონე იმუნოდეფიციტურ თაგვებში, მიუხედავად იმისა რომ დონორი უჯრედების იმპლანტაცია არ ფიქსირდებოდა მათი ორგანიზმში შეყვანიდან 3 კვირის შემდეგ (Iso, Spees et al. 2007). ამ და სხვა კვლევების საფუძველზე გამოითქმის მოსაზრება მღუ-ის უნარი ხსნადი ფაქტორების გამოყოფის გზით ნაწილობრივ შეცვალოს ქსოვილის მიკროგარემო, შესაძლებელია უფრო მნიშვნელოვანი იყოს ვიდრე მათი ტრანსდიფერენცირების მეშვეობით გავლენა მოახდინოს ქსოვილის რეპერაციის პროცესზე (Prockop 2007). დადგენილია, რომ მღუ გამოყოფენ სხვადასხვა ციტოკინებს და ადჰეზიურ მოლეკულებს, რომლებიც არეგულირებს ჰემატოპოეზის პროცესებს, ამასთან ერთად ადამიანისა და მღრღნელების ტრანსკრიპტომების ბოლოდროინდელმა ანალიზმა გამოავლინა უჯრედების თავისებურება მოახდინოს ტრანსკრიპტების ექსპრესია, რომლებიც ახორციელებენ ცილების გაშიფვრას და ამ გზით არეგულირებენ სხვადასხვა ბიოლოგიურ აქტივობას, ანგიოგენეზს, ჭრილობის რეპარაციას, დაცვის მექანიზმების ჩამოყალიბებას და ასევე ნერვულ აქტივობას (Tremain, Korkko et al. 2001, Phinney, Hill et al. 2006). ანალიზმა ასევე აჩვენა, რომ ცილების დიდი ნაწილი ექსპრესირებულია უჯრედების სპეციფიური სუბპოპულაციით. ჩატარებული კვლევების მონაცემები იმის მაჩვენებელია, რომ ძვლის ტვინის სტრომის შემადგენლობა და მასთან დაკავშრებული ფუნქციები უფრო კომპლექსურია ვიდრე წარმოგვედგინა.

კვლევებმა დაგვანახა, რომ მღუ-ს აქვს უნარი მოახდინოს რამდენიმე პროანგიოგენური ფაქტორის ექსპრესია და ასევე ისეთი ცილების ექსპრესია, რომლებიც ახორციელებენ ენდოთელური უჯრედების მიგრაციას. ყველა აღნიშნული ფაქტორი იწვევს კაპილარების პროლიფერაციას და სინოიდური სივრცის გაფართოებას, ასევე სისხლძარღვების რემოდელირებას რაც მნიშვნელოვანია ძვლის ზრდისთვის. აღნიშნული ფაქტორების დიდი ნაწილი ხელს უწყობს ძვლის ტვინის ჰემატოპოეტური ღეროვანი უჯრედების პროლიფერაციას (Hattori, Dias et al. 2001).

ძვალი და ძვლის ტვინი განიცდის ინერვაციას ნერვული ქსოვილის მხრიდან, რაც დასტურდება იმით, რომ მღუ ასევე ახდენენ სხვადასხვა ნეირორეგულატორული ცილების ექსპრესიას. აღნიშნული ფაქტორები შესაძლებელია მონაწილეობდნენ ნერვული ქსოვილის ინერვაციაში და ასევე აკონტროლებდნენ ნერვული ბოჭკოების ინერვაციას ძვლისა და ძვლის ტვინის ზრდაში, რემოდელირების და რეპარაციის პროცესში ტრავმის შემდეგ. ასევე ცნობილია, რომ ნეირონების მარეგულირებელი ცილები გავლენას ახდენენ ზრდასა და ჰემატოპოეტური და ოსტეოგენური უჯრედების დიფერენცირებაზე (Matsuda, Coughlin et al. 1988, Yang, Tare et al. 2003). ასევე დადგენილია, რომ მღუ-ის სუბპოპულაციები ახდენენ ინტერლეიკინ (IL) 1-ის რეცეპტორის ანტაგონისტის მაღალი ხარისხით ექსპრესიას (Ortiz, Dutreil et al. 2007).

ვფირობთ, რომ აღნიშნული ფაქტორებით აიხსნება მღუ-ის უნარი ხელი შეუწყოს ქსოვისლის აღდგენას სხვადასხვა მექანიზმის ჩართვით- ენდოგენური უჯრედების პროლიფერაციის და სიცოცხლის უნარიანობის გაზრდით (Mahmood, Lu et al. 2004, Crigler, Robey et al. 2006, Lee, Seo et al. 2006), ანგიოგენეზის (Shyu, Wang et al. 2006), ანთებითი და იმუნური საპასუხო რეაქციების (Zappia, Casazza et al. 2005), აპოპტოზის შემცირებისა (Inoue, Iriyama et al. 2007) და შესაძლებელია მიტოქონდრიების გადატანის (Spees, Olson et al. 2006) ხელშეწყობით. ამასთან

უნდა ჩავთვალოთ, რომ მღუ-ის სუბპოპულაციების დადგენით და მათი უფრო სრულყოფილი დახასიათებით და სელექციური გამოყენებით მომავალში ჩნდება აღნიშნული უჯრედების თერაპიული მიზნებით უფრო ფართო გამოყენების პერსპექტივა კონკრეტული დაავადებების სამკურნალოდ (Phinney and Prockop 2007).

ბოლო ათწლეულია ღეროვანი უჯრედების ბიოლოგიის მიმართულებამ განიცადა მნიშვნელოვანი ევოლუცია რასაც ბიძგი მისცა კვლევებზე დაფუძნებულმა ინფორმაციამ იმის შესახებ, რომ ზრდასრულ ღეროვან უჯრედებს გააჩნიათ უფრო მეტი პლასტიურობა ვიდრე ემბიონულ უჯრედებს. ამის შედეგად ბევრი ძალისხმევა იქნა მიმართული იმ მოლეკულური მექანიზმების გასაშიფრად რომლებიც არეგულირებენ ღეროვანი უჯრედების პლასტიურობას და მათი განვითარების გზებს, რათა მოხდეს მათი გამოყენება თერაპიული მიზნებისთვის. ამ ძალისხმევას მოჰყვა არაერთი პროტოკოლის პუბლიკაცია, სადაც აღწერილია ზრდასრული ღეროვანი უჯრედების იმ პირობებში ჩაყენება როდესაც ისინი დიფერენცირდებიან *in vitro* გარემოში და გაცდებიან ჩანასახის საზღვრებს. ამ პროცესს ეწოდება ტრანსდიფერენციაცია. გარდა ამისა არაერთი კვლევა მიეძღვნა ზრდასრული ღეროვანი უჯრედების ბედის განსაზღვრას მას შემდეგ რაც ისინი შეყვანილი იქნა *in vivo.* არსებობს შეხედულება, რომ მღუ ხასიათდებიან ე.წ. „ჰოუმინგის“ (homeing) – “შინ დაბრუნების” თვისებით, რაც გამოიხატება ამ უჯრედების დაზიანებულ ქსოვილში მიგრაციით და აკუმულაციით (Mun, Shin et al. 2016). აღნიშნული ფენომენი ნაწილობრივ დადასტურდა ჩვენს ექსპერიმენტში. მიუხედავად იმისა, რომ არ მოხდა სისტემურად (კუდის ვენაში) ადმინისტრირებული მღუ-ის დაზიანებულ ქსოვილში მასობრივი მიგრაცია - რაც სავარაუდოდ განპირობებული იყო შეყვანილი უჯრედების სიმცირით, ადგილი ქონდა უჯრედების ჭარბი რაოდენობით აკუმულაციას ლოკალურად (დაზიანების ადგილას) შეყვანის პირობებში (სურათი 7).

ლიტერატურაში აღწერილი *in vitro* კვლევების მიზანი ასევე იყო დაედგინათ მღუ ეფექტურობა დაავადების მიმდინაროებაზე როგორც ექსპერიმენტულ ცხოველებში ისე ადამიანებში. მიუხედავად თავდაპირველი იმედის მომცემი შედეგებისა დადგინდა, რომ ზრდასრული ღეროვანი უჯრედები ჩვეულებრივ ავლენენ ახალ გარემოში ჩანერგვისა და ტრანსდიფერენცირების დაბალ ხარისხს დაავადებული ან დაზიანებული ქსოვილის შიგნით, აქედან გამომდინარე მნიშვნელოვნად ვერ უწყობენ ხელს ქსოვილის რეგენერაციას. აღნიშნული კვლევები თავიდანვე ეჭვის ქვეშ აყენებდა ზრდასრული ღეროვანი უჯრედების გამოყენების პერსპექტივას დაავადების სამკურნალოდ - პლასტიურობის კუთხით. თუმცა იგივე კვლევებით გამოვლინდა, რომ ღეროვანი უჯრედები ხელს უწყობენ ქსოვილის აღდგენას, რეგენერაციის მასტიმულირებელი ფაქტორების სეკრეციის გზით, აღნიშნული ხელს უწყობს პროლიფერაციას და უმეტეს ქსოვილში არსებული ენდოგენური ღეროვანი უჯრდების მსგავსი პროგენიტორების დიფერენციაციას, ანთებითი და იმუნური რეაქციების შესუსტებას. აქდან გამომდინარე ასეთი უჯრედების უნარი შეცვალოს ქსოვილის მიკროგარემო შესაძლებელია უფრო ეფექტური იყოს თერაპიული მიზნებისთვის ვიდრე მათი ტრანსდიფერენცირების პოტენციალი (Phinney and Prockop 2007).

მღუ-ზე განხორციელებულმა კვლებებმა აჩვენა რომ ეს უჯრედები ავლენენ დოზა დამოკიდებულ ანტიპროლიფერაციულ ეფექტს T და B ლიმფოციტებზე, დენდრიტულ უჯრედებზე, ბუნებრივ კილერებზე და B უჯრედული ტიპის ერთეულებზე. ავტოიმუნირი დაავადების მქონე ცხოველებზე გამოყენებულმა მულტიპოტენტურმა მღუ-მა აჩვენა დადებითი კლინიკური საპასუხო რეაქცია. იგივე დაფიქსირდა ავადმყოფთა მცირე რიცხვის შემთხვევაში რომელთაც აღენიშნებოდათ მწვავე GVHD.

პირველად მღუ აღმოჩენილი იქნა ძვლის ტვინში (Friedenstein, Deriglasova et al. 1974) სადაც მათ მიმართ გამოყენებული იყო ტერმინი „ტვინის სტრომული უჯრედები“. თუმცა ახლა ნათელი გახდა პროგენიტორი უჯრედების მსგავსი მაგრამ ჰეტეროგენული პოპულაციები ასევე წარმოდგენილია სხვა მრავალ ქსოვილებშიც. მღუ შესაძლებელია იზოლირებული იყოს პერიოსტეუმიდან (De Bari, Dell'Accio et al. 2006), კუნთიდან (Sampath, Nathanson et al. 1984), სინოვიუმიდან (Jones, English et al. 2004), ღვიძლიდან და სისხლიდან (Erices, Conget et al. 2000) ცხიმიდან (Lee, Kim et al. 2004) და ასე შემდეგ. მღუ-ის წყარო გავლენას ახდენს მათ ფენოტიპსა და ფუნქციურ თვისებებზე.

კაზიმო დე ბარი წარმოგვიდგენს ინფორმაციას იმის შესახებ რომ პერიოსტეუმიდან მიღებულ მღუ-ს შესწევთ უფრო დიდი პოტენციალი ჩამოაყალიბონ ძვალი *in vivo* ვიდრე სინოვიალური მემბრანიდან მიღებულ ადამიანის მღუ-ს (De Bari, Dell'Accio et al. 2006). სიმონ ჯონსმა და კრისტიან იორგენსონმა აჩვენეს რომ სინოვიუმიდან ნაწარმოები მღუ ასევე განსხვავდებიან ძვლის ტვინიდან მიღებული ღეროვანი უჯრედებისგან, გენის ექსპრესიის მახასიათებლებით როცა აქტივინ A უფრო მაღალი ხარისხით არის ექსპრესირებული ძვლის ტვინის მღუ-ის შემთხვევაში (Djouad, Bony et al. 2005). კატარინა დე ბლანკმა ყურადღება გაამახვილა შემდეგ გარემოებაზე: მღუ განსხვავდებიან ემბრიონულ და ზრდასრულ ქსოვილებში, რაზეც მიუთითებს ქსოვილის განვითარებასთან დაკავშირებული გენების დიფერენციალური ექსპრესია, უჯრედის ციკლის ხელშეწყობა, ქრომატინის რეგულაცია, დნმ-ის აღდგენა და ანტიგენის იმუნოლოგიური პრეზენტაცია.

კლინიკური თვალსაზრისით მღუ-ის შესწავლა საინტერესოა სხვადასხვა კუთხით. მათ შესაძლებელია დააჩქარონ ჰემატოპოეტური ღეროვანი უჯრედების იმპლანტირების პროცესი და მათი იმუნორეგულატორული თვისებებიდან

გამომდინარე შესაძლებელია მათი ტრანსპლანტაცია გამოყენებული იქნას ავტოიმუნური დაავადებების სამკურნალოდ.

სადღეისოდ ინტენსიურედ მიმდინარეობს მღუ-ის პოტენციური ანტიპროლიფერაციული და იმუნომოდულატორული როლის შესწავლა სხვადასხვა მეცნიერების მიერ, იმ იმედით რომ შესაძლებელი იქნება მღუ-ზე დაფუძნებული მკურნალობის მეთოდის გამოყენება ადამიანის მწვავე ავტოიმუნური დაავადებების წინააღმდეგ საბრძოლველად. მიუხედავად სტრომული პროგენიტორი უჯრედების პოპულაციების ჰეტეროგენული ბუნებისა, კონსენსუსი მღუ-ის განმარტებასთან და მათი წარმოშობის სრულყოფილი გაიდლაინების შემუშავებასთან დაკავშირებით არ არის ბოლომდე მიღწეული. ხანგრძლივი კვლევებია საჭირო ამ მეთოდის უვნებლობის დასადასტურებლად.

არსებობს ძალიან მწირი და ზოგჯერ წინააღმდეგობრივი ინფორმაცია ავტოიმუნური დაავადების მქონე ცხოველებთან დაკავშირებით, მიუხედავად იმისა რომ სინგენური და ავტოლოგიური მღუ-ის ინფუზიის შემდეგ მიღებული შედეგები ამყარებს ამ მოსაზრებას, მეტი ინფორმაცია მღუ-ის იმუნოგენობასთან დაკავშირებით არა იმუნოკომპრომენტირებულ ცხოველებში, უჯრედების ოპტიმალურ წყაროსთან, დროსთან, ინფუზირებული უჯრედების რაოდენობასთან, ადგილმდებარეობასთან და უჯრედების ჩანერგვის განმსაზღვრელ ფაქტორებთან დაკავშრებით კვლავ საჭიროა. ასევე სასურველი იქნებოდა რომ უკეთესად წარმოდგენილიყო განსხვავებები ძვლის ტვინიდან მიღებული მღუ-ის ფუნქციონალური და ანტიპროლიფერაციული თვისებებს შორის, ასევე სხვადასხვა ავტოიმუნური დაავადების მქონე ინდივიდებს შორის. ბოლოდროინდელი კვლევები გვაფიქრებინებს რომ ავტოიმუნური დაავადების მქონე პაციენტების ძვლის ტვინიდან მიღებული მღუ შესაძლებელია არ იყოს ექვივალენტური იმ უჯრედებისა რომლებიც მიღებულია ყველა თვალსაზრისით

ჯანმრთელი ინდივიდიდან (Del Papa, Quirici et al. 2006). ასევე არ არის ძნელი იმის წინასწარ განსაზღვრა რომ მღუ-ის ავტოლოგიურ წყაროდ შესაძლებელია გამოყენებულ იქნას არა მარტო ძვლის ტვინი, მაგალითად ამ ბოლო დროს მთელი რიგი მკვლევარების მიერ შემოთავაზებული იქნა ადიპოზური ქსოვილიდან მიღებული ღეროვანი უჯრედები რომლებიც ბევრი თვალსაზრისით დიდად არ განსხვავდება ძვლის ტვინიდან მიღებული მათი ანალოგებისგან (Kern, Eichler et al. 2006).

ბოლო პერიოდია ყურადღების ცენტრში მოექცა მოსაზრება, რომ ძვლის ტვინიდან წარმოქმნილი მღუ-ს შესწევთ უნარი მოახდინონ ხანგრძლივი და ძნელად შეხორცებადი ჭრილობის დახურვა (Kakabadze, Mardaleishvili et al. 2016). ადამანის ძვლის ტვინის სტრომული ღეროვანი უჯრედები შეიძლება დაითესოს, გამრავლდეს და შემდეგ ტრანსპლანტანტის სახით ჩაინერგოს დაზიანებულ ადგილზე, ან შესაძლებელია მათი დათესვა სპეციალური ფორმის მქონე პოლიმერულ მატრიქსში, რის შემდეგაც ისინი გადაიტანება პაციენტის ორგანიზმში რათა წარმოიქმნას შესაბამის ქსოვილის სტრუქტურები. ეს არის ხანგრძლივი პროცესი როგორც პაციენტებისთვის ასევე ლაბორატორიის თანამშრომლებისთვის (Aziz Aly, Menoufy et al. 2012).

ჭრილობის სათანადო, ფუნქციონალური და ესთეტიკური შეხორცება წარმოადგენს არა მარტო პროცესს არამედ ამოცანასაც. ჭრილობის სწორი შეხორცება დამოკიდებულია არა ერთ ფაქტორზე და ბევრი ამ ფაქტორთაგანი შესაძლებელია ვმართოთ ან მოვახდინოთ მათი მოდიფიცირება ჩვენი კომპეტენციის და ცოდნის შესაბამისად. არსებობს საჭიროება იმისა, რომ მოვახდინოთ მწვავე და ქრონიკული ჭრილობების შეხორცების სტიმულირება იმ დონემდე რომლის მიღწევა თანამედოვე პირობებში და სტანდარტული მეთოდებით და მიდგომებით შეუძლებელია. იმედის მომცემია ღეროვანი ურედების გამოყენება ამ თვალსაზრისით. ძვლის ტვინი არის მნიშვნელოვანი

წყარო ღეროვნი უჯრედული ჰემატოპოეზის თვალსაზრისით, რადგან ის რეგულარულად ახდენს სისხლის კომპონენტების რეგენერაციას და ასევე თავად წარმოადგენს ღეროვანი უჯრედების არა-ჰემატოპოეტურ და მღუ-ს წყაროს. არსებობს რამდენიმე პოტენციური მექანიზმი რომლის მეშვეობითაც ავტოლოგიური ღეროვანი უჯრედები შეძლებენ მნიშვნელოვანი როლის შესრულებას ჭრილობის შეხორცებაში. შესაბამისი პირობების არსებობის შემთხვევაში ღეროვან უჯრედებს შეუძლიათ განაახლონ და აღადგინონ ქსოვილის სეგმენტები (Abdel Aziz Aly, El-Menoufy et al. 2014).

აღნინიშნა, რომ მღუ გადამწყვეტ როლს თამაშობენ ჭრილობის რეგენერაციაში. მათ აქვთ სივრცითი (spatial) მეხსიერება და რეაგირებენ გარემოზე. მღუ შეწყობილად მართავენ ჭრილობის შეხორცებას შემდეგი გზებით: 1. სტრუქტურული რეპარაცია უჯრედების დიფერენციაციის გზით 2. იმუნომოდულაცია 3. ზრდის ფაქტორების სეკრეცია, რომელიც წარმართავს ნეოვასკულარიზაციას და რეეპითელიზაციას 4. ადგილობრივი ღეროვანი უჯრედების მობილიზაცია. მღუ-ს იზოლაცია შესაძლებელია ძვლის ტვინიდან და ნაკლებად ინვაზიური ქსოვილებიდან როგორიცაა ცხიმოვანი, ღრძილი, კუნთი და ჭიპლარი. ამ ადგილებიდან მღუ-ს თანაბარი ფუქნიონალური ეფექტურობა გააჩნიათ. მიუხედავად ამისა აღნიშნული უჯრედების იზოლაცია, კულტივირების პირობები და მარკერები რომელთა მეშვეობითაც ხორციელდება მღუ-ს წარმოშობის დადგენა არ არის სტანდარტში მოქცეული, რაც მეტად მნიშვნელოვანია მღუ-ის აქტივობის ხარისხის დასადგენად, მათი მულტიპოტენტობის თვალსაზრისით და ისევე, როგორც დიდი მნიშვნელობა აქვს სეკრეტირებული ფაქტორების წყაროს დადგენას ჭრილობაში. ქრონიკული შეუხორცებელი ჭრილობების დროს, როცა ტრადიციული მკურნალობის მეთოდი არადამაკმაყოფილებელია მღუ-ის ავტოტრანსპლანტაციამ შესაძლებელია დააჩქაროს შეხორცება, ხელი შეუწყოს რეგენერაციას, კანის მთლიანობის აღდგენას და შეამციროს ჭრილობების რეციდივი. ავტოლოგიური ღეროვანი

უჯრედების გამოყენება რეგენერაციულ მედიცინაში პერსპექტიული მეთოდია. საუკეთესო კანდიდატებად შესაძლებელია განხილული იქნას ღეროვანი უჯრედები რომლებსაც სავარაუდოდ შესწევთ ჭრილობის „სარეცელის“ რეპოპულაციის უნარი და ასევე უზრუნველყოფენ შესაბამის ეპიდერმულ და დერმულ რეგენერაციას, რითაც ხელს უწყობენ ჭრილობის რეპარაციას და იმუნური სისტემის მოდულაციას (Balaji, Keswani et al. 2012).

ცნობილია, რომ მღუ-ს ტრანსპლანტაციას შეუძლია დააჩქაროს წყლულის შეხორცება VEGF-ის ექსპრესიის მეშვეობით (El-Menoufy, Aly et al. 2010). აღნიშნული დადასტურდა ჩვენი კვლევებით, როდესაც ლაბორატორიული თაგვების მოდელში წყლულის შეხორცების დაჩქარება შესაძლებელი გახდა ღეროვანი უჯრედების ტრანსპლანტაციით.

ჭრილობის შეხორცება წარმოადგენს რთულ პროცესს რომელშიც ჩართულია ხსნადი მედიატორები, ექსტრაცელულური მატრიქსი და ინფილტრაციული სისხლის უჯრედები. ქრონიკული და არაშეხორცებადი დეფექტები იწვევს ბევრი პაციენტის ავადობას და სიცოცხლის ხარისხის გაუარესებას. მიუხედავად თანამედროვე მედიცინის მიღწევებისა ქრონიკული ჭრილობები კვლავ წარმოადგენენ სერიოზულ პრობლემას სამედიცინო თვალსაზრისით. ბევრ შემთხვევაში სტანდარტულმა თერაპიულმა მიდგომებმა, როგორიც არის ქსოვილის გადანერგვა და ზრდის ფაქტორების თერაპია ვერ გაამართლა და არ გამოიღო მოსალოდნელი შედეგი. აღნიშნული მეთოდები პაციენტებისთვის მაღალი რისკის შემცველია, რადგან ხშირ შემთხვევაში იწვევს სიცოცხლისთვის საშიშ გართულებებს, აქედან გამომდინარე კლინიცისტები და მკვლევარები იძულებულები არიან იკვლიონ ჭრილობის შეხორცების ალტერნატიული მეთოდები, რომელიც უზრუნველყოფს ჭრილობის სრულ დახურვას. მღუ წარმოადგენენ უნიკალურ საშუალებას ქსოვილის ინჟინერიასა და რეგენერაციული მედიცინის დარგში, აქედან გამომდინარე სახავენ იმედის

მომცემ სტრატეგიას ამ მიმართულებით. მღუ-ს უნიკალური ბიოლოგიური თვისებებიდან გამომდინარე ისინი წარმოადგენენ მკურნალობის ერთ-ერთ პერსპექტიულ ვარიანტს. მრავალრიცხვოვანი კლინიკური და პრეკლინიკური კვლევები იძლევა იმ დასკვნის გაკეთების საშუალებას, რომ აღნიშნული უჯრედების გამოყენება შესაძლებელია ქსოვილის რეგენერაციისთვის მწვავე და ქრონიკული ჭრილობების შეხორცებისთვის და ნაწიბურის რემოდელირების მიზნით (Zahorec, Koller et al. 2015).

მოლეკულურ დონეზე ყველაზე მნიშვნელოვანი განმასხვავებელი ნიშანი ნაწიბურის ჩამოყალიბების პროცესში არის კოლაგენის და ფიბრონექტინით მდიდარი უჯრედგარეთა მატრიცის დაგროვება, შემდეგი ფაქტორების საპასუხოდ: მატრანფორმირებელი ზრდის ფაქტორის ბეტა 1-ის (TGF-B1) გაზრდილი აქტივობა და შემცირებული ექსტრაცელულური მატრიცის (ECM) ჩანაცვლება ფიბრობლასტებით (Armour, Scott et al. 2007, Ghahary and Ghaffari 2007, Verrecchia and Mauviel 2007). ნაწიბურში კოლაგენის ბოჭკოვანი კონები მჭიდროდ არიან დაკავშირებული ერთმანეთთან. არიან პათოლოგიურად თხელი, ლაგდებიან ერთმანეთის პარალელურად და არა კალათის წნულის მსგავსად, როგორც ეს ნორმალურ ქსოვილებში აღინიშნება. ელასტიური ბოჭკოები ფრაგმენტირებულია და პათოლოგიურად ორგანიზებული. ამის გამო ნაწიბურები ნაკლებ ელასტიურია და მაღალია დაჭიმულობის ხარისხი. მცირე ნაწიბურიც კი შესამჩნევ უბანზე ფსიქოლოგიურ გავლენას ახენს პაციენტზე. დიდი ზომის ნაწიბურებმა შეიძლება გავლენა მოახდინოს პაციენტის მობილურობის ხარისხზე (მაგალითად ისეთი როგორიც არის სახსრის კონტრაქტურა) შეიძლება იწვევდეს ტკივილს და ზრდის პრობლემას ბავშვებში.

ხორცდება თუ არა პირის ღრუს რბილი ქსოვილების ჭრილობები უნაწიბუროდ? მეტი ინფორმაციაა საჭირო ჭრილობის შეხორცების შესახებ რათა მოხდეს დანაწიბურების პრევენცია. ცხოველებზე ჩატარებულ კვლევების

შედეგად მიღებული ინფორმაცია ყოველთვის არ გამოდგება ადამიანებთან მიმართებაში, მაგალითად კანის ჭრილობის შეხორცების პროცესი მოშვებული კანის მქონე ცხოველებში მნიშვნელოვნად განსხვავდება მკვირივი კანის მქონე ცხოველებისაგან და ადამიანების კანზე ნაწიბურის ჩამოყალიბებისაგან.

თეორიულად თუ შევადარებთ უნაწიბურო და ნაწიბურის ჩამოყალიბებისკენ მიდრეკილ ჭრილობებს ერთსა და იმავე ადამიანებში მაშინ შესაძლებელი იქნებოდა იმ ფაქტორების დადგენა რომელიც ხელს უწყობს უნაწიბურო შეხორცებას და ამცირებს ნაწიბურის ჩამოყალიბების შესაძლებლობას. თუმცა ადამიანებზე მსგავსი ექსპერიმენტების ჩატარება ეთიკურად შეუძლებელია სხვადასხვა მიზეზების გამო. გარდა ამისა ისეთი ქსოვილის მოპოვება რომელიც მოახდენდა უნწიბურო შეხორცების დემონსტრაციას ზრდასრულ ადამიანში რთულია იქიდან გამომდინარე, რომ ქსოვილების უმეტესობას გარდა ღვიძლისა და ჩონჩხის კუნთინსა აქვს რეგენერაციისა და აღდგენის ძალიან შეზღუდული უნდარი (Michalopoulos and DeFrances 1997, Stoick-Cooper, Moon et al. 2007).

არსებობს წარმოდგენა კლინიცისტებს შორის, რომ ადამიანის პირის ღრუს ლორწოვანის გარსზე ჭრილობები ხორცდება ნაწიბურის მინიმალური ჩამოყალიბებით კანის ჭრილობებთან შედარებით. ეს შესაძლოა იყოს ევოლუციური შედეგი. პირის ღრუს აქვს მრავალი სტრუქტურულად განსხვავებული ქსოვილი რომელიც შესაძლებელია სხვადასხვანაირად ხორცდებოდეს. პერიოდონტისტებმა და პირის ღრუს ქირურგებმა კარგად იციან, რომ ლოყის ლორწოვან გარსზე გაკეთებულის განაკვეთი იწვევს ნაწიბურებს, მაშინ როდესაც სასიდან ღრძილის გადასანერგი ქსოვილის ამოღების შემდეგ დანაწიბურების შესამჩნევი ნიშანი არ რჩება. გარდა ამისა ღრძილზე გაკეთებული განაკვეთები არ ტოვებს ნაწიბურს. ვირთაგვებზე ჩატარებულმა ცდებმა აჩვენა, რომ ენაზე ჭრილობები სწრაფად ხორცდება უმნიშვნელო ანთებით და

ნაწილობრივ შეცვლილი TGF-B1 საპასუხო რეაქცაიით კანთან შედარებით (Schrementi, Ferreira et al. 2008, Chen, Arbieva et al. 2010).

არსებობს მრავალი მოსაზრება იმასთან დაკავშირებით თუ რატომ არის დანაწიბურების პროცესი პირის ღრუში მინიმალიზირებული. მრავალ ფაქტორს შორის დასახელდა მკაფიო ფიბრობლასტების ფენოტიპი. ბაქტერიების არსებობა პირის ღრუში რომელიც ასტიმულირებს ჭრილობის შეხორცებას, ნოტიო გარემო და ნერწყვში ზრდის ფაქტორის არსებობა (Hakkinen, Uitto et al. 2000). ნერწყვის სამკურნალო თვისება ძირითადად აიხსნება მასში არსებული ეპიდერმული ზრდის ფაქტორის შედარებით მაღალი კონცენტრაციით. გამოითქვა მოსაზრება რომ ხელოვნური ნერწყვი შესაძლებელია გამოყენებული იქნას დამწვრობით მიღებული ჭრილობების სამკურნალოდ. მთელმა რიგმა კვლევებმა აჩვენა რომ EGF-ის გამოყენება მწვავე და ქრონიკულ წყლულებზე კარგ შედეგს იძლევა. თუმცა მისი ეფექტურობის საბოლოო დადასტურება საჭიროებს უფრო ხანგრძლივ კველევებს (Larjava, Wiebe et al. 2011). დასტურდება, რომ მღუ-ს შეუძლიათ ეფექტურად მოახდინონ ჰიპერტროფიული დანაწიბურების პრევენცია ანთებითი პროცესის რეგულაციის გზით (Liu, Jiang et al. 2014). ამჟამად მწირი ინფორმაცია არსებობს შეხორცების ხარისხთან მიმართებაში (ნაწიბურის ჩამოყალიბება). ქსოვილის ადგილის, პაციენტის ასაკის ან პაციენტთან დაკავშირებული სხვა ფაქტორების გავლენის ხარისხი პირის ღრუს ჭრილობების შეხორცებაში არ არის სრულად შესწავლილი (Larjava, Wiebe et al. 2011).

მეოცე საუკუნის ბოლოს რიგი პლასტიკური ქირურგების მიერ იდენტიფიცირებული იქნა ზრდასრული ღეროვანი უჯრედის ახალი ტიპი ცხიმოვან ქსოვილში. ამ აღმოჩენის შემდეგ აღნიშნულ უჯრედებს უწოდებენ სხვადასხვა სახელწოდებებს, როგორიც არის ადიპოზური წარმოშობის ღეროვანი უჯრედები, ადიპოზური წარმოშობის სტრომული უჯრედები და ადიპური ღეროვანი უჯრედები. ადიპოზური ღეროვანი უჯრედების აღმოჩენით

რეგენერაციული მედიცინა აღიჭურვა სრულყოფილი ინფორმაციით, რომელიც საშუალებას აძლევს შესაბამისი დარგის სპეციალისტებს დაძლიონ ის სირთულეები რომელიც თან ახლავს უჯრედული თერაპიის პრაქტიკაში გამოყენებას. ეს უჯრედები გამოყენებულია ცხიმოვანი ტრანსპლანტატების, რთულად შეხორცებადი ჭრილობების, ადგილობრივი რბილი ქსოვილის დეფექტების რეგენერაციის, ვასკულარული წარმოშობის, ქსოვილის მწვავე იშემიის და ნაწიბურის სამკურნალოდ. ყველა ეს კლინიკური აპლიკაცია ეფუძნება ადიპოზურ ღეროვან უჯრედებს და არა კულტივირებულ უჯრედებს. უმეტეს ქვეყანაში ღეროვანი უჯრედების კულტივირება კლინიკური მიზნებისთვის მკაცრად რეგულირდება. სახელმწიფო რეგულაციები მნიშვნელოვანია პაციენტის უსაფრთხოების დაცვის მიზნით, თუმცა მაინც საჭიროა ღეროვანი უჯრედების კვლევის კლინიკური ექსპერიმენტების ზომიერ ფარგლებში პროპაგანდა.

რეციდიული და ძნელად შეხორცებადი წყლულები ცნობილია თავისი პრობლემური ხასიათით. ამგვარი დაზიანებები დიდი ხნის განმავლობაში არ უმჯობესდება. დიდი რეკონსტრუქციული ოპერაციებია საჭირო მცირე დეფექტების სამკურნალოდ - დაზიანების ირგვლივ დიფუზური იშემიის ჩამოყალიბების გამო, რომელიც შესაძლებელია არ იყოს წარმატებული დასუსტებული იმუნური სისტემის და ადგილობრივი რეგენერაციული უნარის დაქვეითების ფონზე. არაერთი სტანდარტული რეკონსტრუქციული ოპერაციული ჩარევის მეთოდი იქნა შემუშავებული კანის ქრონიკული და არა შეხორცებადი დაზიანებების სამკურნალოდ. ამჟამად ადიპოზური ღეროვანი უჯრედების გამოყენება შესაძებელია განვიხილოთ კეთილსაიმეოდო ალტერნატიულ ტექნიკურ ხერხად, იმის გამო, რომ ის ნაკლებ ინვაზიურია რეკონსტრუქციულ ქირურგიასთან შედარებით და ეს უჯრედები შესაძლებელია უშუალოდ სამიზნე უბნებში იქნას შეყვანილი. ღეროვანი უჯრედების საჭირო რაოდენობა შესაძლებელია ადვილად მივიღოთ ლიპოსაქციით, ცხიმოვანი ქსოვილის გადამუშავებით ან ძვლის ტვინის მღუ-ს კულტივირებით. უჯრედების შეყვანა

დაზიანებულ უბანში აძლიერებს ორგანიზმის ადგილობრივ რეგენერაციულ შესაძლებლობებს, რომელიც დასუსტებულია ხანგრძლივი დაავადების პროცესში.

უჯრედული თერაპიის ერთჯერადი პროცედურა შესაძლებელია იყოს საკმაოდ ეფექტური თუმცა საბოლოო შედეგი დამოკიდებულია დეფექტის ზომაზე, სიღრმესა და ტიპზე. როცა დეფექტი არის დიდი და შედარებით ღრმა, ქსოვილის წარმატებული რეგენერაცია შესალებელია განხორციელდეს უჯრედული თერაპიის განმეორებითი პროცედურებით ან ბიო-ინჟინერიით შესაბამისი მატრიქსის მასალისა და უჯრედების გამოყენებით.

ჭრილობის დანაწიბურება წარმოადგენს არასრულფასოვან შეხორცებას და ტოვებს გარკვეული ხარისხის დეფორმაციას ან დეფექტს ადამიანებსა და ცხოველებში. რეგენერაცია არის კიდევ ერთი ფორმა შეხორცებისა, რომელიც არ ტოვებს შესამჩნევ ნაწიბურს ან დეფექტს ისეთ ცხოველებში როგორებიც არიან მაგალითად ამფიბიები. ცხიმოვან ქსოვილში ღეროვანი უჯრედების აღმოჩენის შემდეგ ძალიან გამარტივდა აღნიშნული უჯრედების დიდი რაოდენობით შეყვანა დაზიანებულ სამიზნე უბანში. იქიდან გამომდინარე, რომ ზრდასრული ღეროვანი უჯრედები ადვილად მიიღება და აღნიშნული უჯრედული თერაპიის მეთოდი შესაძლებელია განმეროდეს უჯრედების კულტივირების გარეშე. მიუხედავად იმისა, რომ ზუსტი სტანდარტები არ არის ცნობილი შესაძებელია ვივარაუდოთ, რომ მათმა გამოყენებამ შესაძლებელია მთლიანად შეცვალოს შეხორცების პროცესი და შედეგად მივიღოთ უნაწიბურო რეგენერაცია შესაბამისი გარემოს მომზადების პირობებში (Kim and Jeong 2014).

ეკონომიკური და პრაქტიკული თვალსაზრისიდან გამომდინარე სტომატოლოგიაში უჯრედული თერაპია შესაძლოა გახდეს ყველაზე მარტივად გამოსაყენებელი მეთოდი ჭრილობის რეგენერაციის, ძვლის ატროფიის, პერიოდონტული იოგის ჩამოშლის პროფილაქტიკისთვის და ასევე დენტინის პულპის კომპლექსური რეგენერაციისთვის. ამის საპირისპიროდ ინჟინერიის

მეთოდით კარიესული კბილის შეცვლა ან სხვა რომელიმე პირის ღრუს პათოლოგიის მართვა ამ ეტაპზე განუხორციელებელია (Feng and Lengner 2013).

---

6. დასკვნები და რეკომენდაციები

- ჩვენს მიერ შემუშავებული პირის ღრუს დაზიანების ქიმიური და მექანიკური *in vivo* მოდელი ტექნიკური შესაძლებლობის თვალსაზრისით იოლად განხორციელებადი და მისაღებია. ასევე წარმოადგენს აქტუალურ და გამოსადეგ ექსპერიმენტულ მეთოდს ამ მიმართულების კვლევებისთვის.

- ჩვენს მიერ შემუშავებული მოდელი იძლევა პირის ღრუში/კანზე პათოლოგიური პროცესების დინამიკური მონიტორინგის და მასზე მანიპულირების საშუალებას

- ჩვენს მიერ გამოყენებული მოდელები ლაბორატორიულ თაგვებში ასახავენ არა მარტო ქსოვილის სპეციფიკური დაზიანების მორფოლოგიურ სურათს, არამედ გარკვეულწილად ქმნიან დაავადების ფუნქციურ იმიტაციას.

- თაგვის პირის ღრუს ლორწოვანი ქსოვილის დაზიანებისას ადგილობრივად ინექცირებული მეზენქიმური ღეროვანი უჯრედები ლოკალიზდებიან დაზიანებული ქსოვილის მიდამოში.

- მეზენქიმური ღეროვანი უჯრედების ტრანსპლანტაცია თაგვის დაზიანებულ ლორწოვან ქსოვილში მკვეთრად ამცირებს ლოკალურ ანთებით ინფილტრაციას, აძლიერებს ვასკულარიზაციის პროცესს რის საფუძველზეც მცირდება ქსოვილის ჰიპოქსია და ნეკროზი.

- მეზენქიმური ღეროვანი უჯრედების ტრანსპლანტაციის შედეგად მატულობს დაზიანებული ქსოვილის ირგვლივ მდებარე უჯრედების პროლიფერაციული აქტივობა და მცირდება ფიბროზული პროცესი.

- მეზენქიმური ღეროვანი უჯრედები ცვლიან დაზიანებული ლორწოვანის არა მხოლოდ მორფოლოგიურ სურათს, არამედ აუმჯობესებენ ორგანოს ფუნქციურ მდგომარეობას.

---

7. ბიბლიოგრაფია

2. Abdel Aziz Aly, L., H. El-Menoufy, A. Ragae, L. Ahmed Rashed and D. Sabry (2014). "Adipose stem cells as alternatives for bone marrow mesenchymal stem cells in oral ulcer healing." Int J Stem Cells 7(2): 167.
3. Abiatari, I., T. DeOliveira, V. Kerkadze, C. Schwager, I. Esposito, N. A. Giese, P. Huber, F. Bergman, A. Abdollahi, H. Friess and J. Kleeff (2009). "Consensus transcriptome signature of perineural invasion in pancreatic carcinoma." Mol Cancer Ther 8(6): 1494-1504.
4. Abiatari, I., I. Esposito, T. D. Oliveira, K. Felix, H. Xin, R. Penzel, T. Giese, H. Friess and J. Kleeff (2010). "Moesin-dependent cytoskeleton remodelling is associated with an anaplastic phenotype of pancreatic cancer." J Cell Mol Med 14(5): 1166-1179.
5. Abiatari, I., J. Kleeff, J. Li, K. Felix, M. W. Buchler and H. Friess (2006). "Hsulf-1 regulates growth and invasion of pancreatic cancer cells." J Clin Pathol 59(10): 1052-1058.
6. Anand, V., M. Gulati, V. Govila and B. Anand (2013). "Low level laser therapy in the treatment of aphthous ulcer." Indian J Dent Res 24(2): 267-270.
7. Anjos-Afonso, F. and D. Bonnet (2007). "Nonhematopoietic/endothelial SSEA-1+ cells define the most primitive progenitors in the adult murine bone marrow mesenchymal compartment." Blood 109(3): 1298-1306.
8. Armour, A., P. G. Scott and E. E. Tredget (2007). "Cellular and molecular pathology of HTS: basis for treatment." Wound Repair Regen 15 Suppl 1: S6-17.
9. Aziz Aly, L. A., H. E. Menoufy, A. Ragae, L. A. Rashed and D. Sabry (2012). "Adipose stem cells as alternatives for bone marrow mesenchymal stem cells in oral ulcer healing." Int J Stem Cells 5(2): 104-114.
10. Balaji, S., S. G. Keswani and T. M. Crombleholme (2012). "The Role of Mesenchymal Stem Cells in the Regenerative Wound Healing Phenotype." Adv Wound Care (New Rochelle) 1(4): 159-165.

11. Bates, D. and P. Kampa (2013). "Cell-based regenerative approaches to the treatment of oral soft tissue defects." Int J Oral Maxillofac Implants 28(6): e424-431.
12. Bianchi, G., F. Morandi, M. Cilli, A. Daga, C. Bocelli-Tyndall, C. Gambini, V. Pistoia and L. Raffaghello (2012). "Close interactions between mesenchymal stem cells and neuroblastoma cell lines lead to tumor growth inhibition." PLoS One 7(10): e48654.
13. Caplan, A. I. (1994). "The mesengenic process." Clin Plast Surg 21(3): 429-435.
14. Chan, T. M., H. J. Harn, H. P. Lin, P. W. Chou, J. Y. Chen, T. J. Ho, T. W. Chiou, H. M. Chuang, S. C. Chiu, Y. C. Chen, S. Y. Yen, M. H. Huang, B. C. Liang and S. Z. Lin (2014). "Improved human mesenchymal stem cell isolation." Cell Transplant 23(4-5): 399-406.
15. Chen, L., Z. H. Arbieva, S. Guo, P. T. Marucha, T. A. Mustoe and L. A. DiPietro (2010). "Positional differences in the wound transcriptome of skin and oral mucosa." BMC Genomics 11: 471.
16. Crigler, L., R. C. Robey, A. Asawachaicharn, D. Gaupp and D. G. Phinney (2006). "Human mesenchymal stem cell subpopulations express a variety of neuro-regulatory molecules and promote neuronal cell survival and neuritogenesis." Exp Neurol 198(1): 54-64.
17. De Bari, C., F. Dell'Accio, P. Tylzanowski and F. P. Luyten (2001). "Multipotent mesenchymal stem cells from adult human synovial membrane." Arthritis Rheum 44(8): 1928-1942.
18. De Bari, C., F. Dell'Accio, J. Vanlauwe, J. Eyckmans, I. M. Khan, C. W. Archer, E. A. Jones, D. McGonagle, T. A. Mitsiadis, C. Pitzalis and F. P. Luyten (2006). "Mesenchymal multipotency of adult human periosteal cells demonstrated by single-cell lineage analysis." Arthritis Rheum 54(4): 1209-1221.
19. Del Papa, N., N. Quirici, D. Soligo, C. Scavullo, M. Cortiana, C. Borsotti, W. Maglione, D. P. Comina, C. Vitali, P. Fraticelli, A. Gabrielli, A. Cortelezzi and G. Lambertenghi-

Deliliers (2006). "Bone marrow endothelial progenitors are defective in systemic sclerosis." Arthritis Rheum 54(8): 2605-2615.

20. Deryugina, E. I. and C. E. Muller-Sieburg (1993). "Stromal cells in long-term cultures: keys to the elucidation of hematopoietic development?" Crit Rev Immunol 13(2): 115-150.
21. Djouad, F., C. Bony, T. Haupl, G. Uze, N. Lahlou, P. Louis-Plence, F. Apparailly, F. Canovas, T. Reme, J. Sany, C. Jorgensen and D. Noel (2005). "Transcriptional profiles discriminate bone marrow-derived and synovium-derived mesenchymal stem cells." Arthritis Res Ther 7(6): R1304-1315.
22. Dominici, M., K. Le Blanc, I. Mueller, I. Slaper-Cortenbach, F. Marini, D. Krause, R. Deans, A. Keating, D. Prockop and E. Horwitz (2006). "Minimal criteria for defining multipotent mesenchymal stromal cells. The International Society for Cellular Therapy position statement." Cytotherapy 8(4): 315-317.
23. El-Menoufy, H., L. A. Aly, M. T. Aziz, H. M. Atta, N. K. Roshdy, L. A. Rashed and D. Sabry (2010). "The role of bone marrow-derived mesenchymal stem cells in treating formocresol induced oral ulcers in dogs." J Oral Pathol Med 39(4): 281-289.
24. Erices, A., P. Conget and J. J. Minguell (2000). "Mesenchymal progenitor cells in human umbilical cord blood." Br J Haematol 109(1): 235-242.
25. Estrela, C., A. H. Alencar, G. T. Kitten, E. F. Vencio and E. Gava (2011). "Mesenchymal stem cells in the dental tissues: perspectives for tissue regeneration." Braz Dent J 22(2): 91-98.
26. Fan, C. G., F. W. Tang, Q. J. Zhang, S. H. Lu, H. Y. Liu, Z. M. Zhao, B. Liu, Z. B. Han and Z. C. Han (2005). "Characterization and neural differentiation of fetal lung mesenchymal stem cells." Cell Transplant 14(5): 311-321.
27. Feng, R. and C. Lengner (2013). "Application of Stem Cell Technology in Dental Regenerative Medicine." Adv Wound Care (New Rochelle) 2(6): 296-305.

28. Fournier, B. P., H. Larjava and L. Hakkinen (2013). "Gingiva as a source of stem cells with therapeutic potential." Stem Cells Dev 22(24): 3157-3177.
29. Friedenstein, A. J., U. F. Deriglasova, N. N. Kulagina, A. F. Panasuk, S. F. Rudakowa, E. A. Luria and I. A. Ruadkow (1974). "Precursors for fibroblasts in different populations of hematopoietic cells as detected by the in vitro colony assay method." Exp Hematol 2(2): 83-92.
30. Gang, E. J., D. Bosnakovski, C. A. Figueiredo, J. W. Visser and R. C. Perlingeiro (2007). "SSEA-4 identifies mesenchymal stem cells from bone marrow." Blood 109(4): 1743-1751.
31. Ghahary, A. and A. Ghaffari (2007). "Role of keratinocyte-fibroblast cross-talk in development of hypertrophic scar." Wound Repair Regen 15 Suppl 1: S46-53.
32. Gregory, C. A., J. Ylostalo and D. J. Prockop (2005). "Adult bone marrow stem/progenitor cells (MSCs) are preconditioned by microenvironmental "niches" in culture: a two-stage hypothesis for regulation of MSC fate." Sci STKE 2005(294): pe37.
33. Gronthos, S., M. Mankani, J. Brahim, P. G. Robey and S. Shi (2000). "Postnatal human dental pulp stem cells (DPSCs) in vitro and in vivo." Proc Natl Acad Sci U S A 97(25): 13625-13630.
34. Hakkinen, L., V. J. Uitto and H. Larjava (2000). "Cell biology of gingival wound healing." Periodontol 2000 24: 127-152.
35. Hattori, K., S. Dias, B. Heissig, N. R. Hackett, D. Lyden, M. Tateno, D. J. Hicklin, Z. Zhu, L. Witte, R. G. Crystal, M. A. Moore and S. Rafii (2001). "Vascular endothelial growth factor and angiopoietin-1 stimulate postnatal hematopoiesis by recruitment of vasculogenic and hematopoietic stem cells." J Exp Med 193(9): 1005-1014.
36. Herlofson, B. B. and P. Barkvoll (1996). "The effect of two toothpaste detergents on the frequency of recurrent aphthous ulcers." Acta Odontol Scand 54(3): 150-153.
37. Horwitz, E. M., P. L. Gordon, W. K. Koo, J. C. Marx, M. D. Neel, R. Y. McNall, L. Muul and T. Hofmann (2002). "Isolated allogeneic bone marrow-derived

mesenchymal cells engraft and stimulate growth in children with osteogenesis imperfecta: Implications for cell therapy of bone." Proc Natl Acad Sci U S A 99(13): 8932-8937.

38. I, T., Y. Sumita, T. Minamizato, M. Umebayashi, Y. Liu, S. D. Tran and I. Asahina (2014). "Bone Marrow-derived Cell Therapy for Oral Mucosal Repair after Irradiation." J Dent Res 93(8): 813-820.
39. In 't Anker, P. S., S. A. Scherjon, C. Kleijburg-van der Keur, W. A. Noort, F. H. Claas, R. Willemze, W. E. Fibbe and H. H. Kanhai (2003). "Amniotic fluid as a novel source of mesenchymal stem cells for therapeutic transplantation." Blood 102(4): 1548-1549.
40. Inoue, Y., A. Iriyama, S. Ueno, H. Takahashi, M. Kondo, Y. Tamaki, M. Araie and Y. Yanagi (2007). "Subretinal transplantation of bone marrow mesenchymal stem cells delays retinal degeneration in the RCS rat model of retinal degeneration." Exp Eye Res 85(2): 234-241.
41. Iqbal, S. A., G. P. Sidgwick and A. Bayat (2012). "Identification of fibrocytes from mesenchymal stem cells in keloid tissue: a potential source of abnormal fibroblasts in keloid scarring." Arch Dermatol Res 304(8): 665-671.
42. Iso, Y., J. L. Spees, C. Serrano, B. Bakondi, R. Pochampally, Y. H. Song, B. E. Sobel, P. Delafontaine and D. J. Prockop (2007). "Multipotent human stromal cells improve cardiac function after myocardial infarction in mice without long-term engraftment." Biochem Biophys Res Commun 354(3): 700-706.
43. Johnson, A. and K. Dorshkind (1986). "Stromal cells in myeloid and lymphoid long-term bone marrow cultures can support multiple hemopoietic lineages and modulate their production of hemopoietic growth factors." Blood 68(6): 1348-1354.
44. Jones, E. A., A. English, K. Henshaw, S. E. Kinsey, A. F. Markham, P. Emery and D. McGonagle (2004). "Enumeration and phenotypic characterization of synovial fluid multipotential mesenchymal progenitor cells in inflammatory and degenerative arthritis." Arthritis Rheum 50(3): 817-827.

45. Kakabadze, Z., K. Mardaleishvili, G. Loladze, I. Javakhishvili, K. Chakhunasvili, L. Karalashvili, N. Sukhitashvili, G. Chutkerashvili, A. Kakabadze and D. Chakhunasvili (2016). "Clinical application of decellularized and lyophilized human amnion/chorion membrane grafts for closing post-laryngectomy pharyngocutaneous fistulas." J Surg Oncol 113(5): 538-543.
46. Kern, S., H. Eichler, J. Stoeve, H. Kluter and K. Bieback (2006). "Comparative analysis of mesenchymal stem cells from bone marrow, umbilical cord blood, or adipose tissue." Stem Cells 24(5): 1294-1301.
47. Kim, Y. J. and J. H. Jeong (2014). "Clinical application of adipose stem cells in plastic surgery." J Korean Med Sci 29(4): 462-467.
48. Kunter, U., S. Rong, Z. Djuric, P. Boor, G. Muller-Newen, D. Yu and J. Floege (2006). "Transplanted mesenchymal stem cells accelerate glomerular healing in experimental glomerulonephritis." J Am Soc Nephrol 17(8): 2202-2212.
49. Kuznetsov, S. A., P. H. Krebsbach, K. Satomura, J. Kerr, M. Riminucci, D. Benayahu and P. G. Robey (1997). "Single-colony derived strains of human marrow stromal fibroblasts form bone after transplantation in vivo." J Bone Miner Res 12(9): 1335-1347.
50. Kuznetsov, S. A., M. H. Mankani, S. Gronthos, K. Satomura, P. Bianco and P. G. Robey (2001). "Circulating skeletal stem cells." J Cell Biol 153(5): 1133-1140.
51. Larjava, H., C. Wiebe, C. Gallant-Behm, D. A. Hart, J. Heino and L. Hakkinen (2011). "Exploring scarless healing of oral soft tissues." J Can Dent Assoc 77: b18.
52. Leao, J. C., V. B. Gomes and S. Porter (2007). "Ulcerative lesions of the mouth: an update for the general medical practitioner." Clinics (Sao Paulo) 62(6): 769-780.
53. Lee, R. H., B. Kim, I. Choi, H. Kim, H. S. Choi, K. Suh, Y. C. Bae and J. S. Jung (2004). "Characterization and expression analysis of mesenchymal stem cells from human bone marrow and adipose tissue." Cell Physiol Biochem 14(4-6): 311-324.

54. Lee, R. H., M. J. Seo, R. L. Reger, J. L. Spees, A. A. Pulin, S. D. Olson and D. J. Prockop (2006). "Multipotent stromal cells from human marrow home to and promote repair of pancreatic islets and renal glomeruli in diabetic NOD/scid mice." Proc Natl Acad Sci U S A 103(46): 17438-17443.
55. Liang, M. W. and C. Y. Neoh (2012). "Oral aphthosis: management gaps and recent advances." Ann Acad Med Singapore 41(10): 463-470.
56. Liu, S., L. Jiang, H. Li, H. Shi, H. Luo, Y. Zhang, C. Yu and Y. Jin (2014). "Mesenchymal stem cells prevent hypertrophic scar formation via inflammatory regulation when undergoing apoptosis." J Invest Dermatol 134(10): 2648-2657.
57. Mahmood, A., D. Lu and M. Chopp (2004). "Marrow stromal cell transplantation after traumatic brain injury promotes cellular proliferation within the brain." Neurosurgery 55(5): 1185-1193.
58. Majumdar, M. K., M. A. Thiede, S. E. Haynesworth, S. P. Bruder and S. L. Gerson (2000). "Human marrow-derived mesenchymal stem cells (MSCs) express hematopoietic cytokines and support long-term hematopoiesis when differentiated toward stromal and osteogenic lineages." J Hematother Stem Cell Res 9(6): 841-848.
59. Matsuda, H., M. D. Coughlin, J. Bienenstock and J. A. Denburg (1988). "Nerve growth factor promotes human hemopoietic colony growth and differentiation." Proc Natl Acad Sci U S A 85(17): 6508-6512.
60. Michalopoulos, G. K. and M. C. DeFrances (1997). "Liver regeneration." Science 276(5309): 60-66.
61. Migliorati CA. , P. F. (2014). Diagnosis and Management of Oral Lesions and Conditions: A Resource Handbook for the Clinician, InTech.
62. Minguell, J. J. and A. Erices (2006). "Mesenchymal stem cells and the treatment of cardiac disease." Exp Biol Med (Maywood) 231(1): 39-49.

63. Moshaverinia, A., X. Xu, C. Chen, S. Ansari, H. H. Zadeh, M. L. Snead and S. Shi (2014). "Application of stem cells derived from the periodontal ligament or gingival tissue sources for tendon tissue regeneration." Biomaterials 35(9): 2642-2650.
64. Mun, J. Y., K. K. Shin, O. Kwon, Y. T. Lim and D. B. Oh (2016). "Minicircle microporation-based non-viral gene delivery improved the targeting of mesenchymal stem cells to an injury site." Biomaterials 101: 310-320.
65. Muraglia, A., R. Cancedda and R. Quarto (2000). "Clonal mesenchymal progenitors from human bone marrow differentiate in vitro according to a hierarchical model." J Cell Sci 113 (Pt 7): 1161-1166.
66. Nadri, S., M. Soleimani, R. H. Hosseni, M. Massumi, A. Atashi and R. Izadpanah (2007). "An efficient method for isolation of murine bone marrow mesenchymal stem cells." Int J Dev Biol 51(8): 723-729.
67. Nauta, A., G. Gurtner and M. T. Longaker (2011). "Wound healing and regenerative strategies." Oral Dis 17(6): 541-549.
68. Noort, W. A., A. B. Kruisselbrink, P. S. in't Anker, M. Kruger, R. L. van Bezooijen, R. A. de Paus, M. H. Heemskerk, C. W. Lowik, J. H. Falkenburg, R. Willemze and W. E. Fibbe (2002). "Mesenchymal stem cells promote engraftment of human umbilical cord blood-derived CD34(+) cells in NOD/SCID mice." Exp Hematol 30(8): 870-878.
69. Olaitan, P. B., I. P. Chen, J. E. Norris, R. Feinn, O. M. Oluwatosin and E. J. Reichenberger (2011). "Inhibitory activities of omega-3 Fatty acids and traditional african remedies on keloid fibroblasts." Wounds 23(4): 97-106.
70. Ortiz, L. A., M. Dutreil, C. Fattman, A. C. Pandey, G. Torres, K. Go and D. G. Phinney (2007). "Interleukin 1 receptor antagonist mediates the antiinflammatory and antifibrotic effect of mesenchymal stem cells during lung injury." Proc Natl Acad Sci U S A 104(26): 11002-11007.
71. Phinney, D. G., K. Hill, C. Michelson, M. DuTreil, C. Hughes, S. Humphries, R. Wilkinson, M. Baddoo and E. Bayly (2006). "Biological activities encoded by the

murine mesenchymal stem cell transcriptome provide a basis for their developmental potential and broad therapeutic efficacy." Stem Cells 24(1): 186-198.

72. Phinney, D. G. and I. Isakova (2005). "Plasticity and therapeutic potential of mesenchymal stem cells in the nervous system." Curr Pharm Des 11(10): 1255-1265.
73. Phinney, D. G. and D. J. Prockop (2007). "Concise review: mesenchymal stem/multipotent stromal cells: the state of transdifferentiation and modes of tissue repair--current views." Stem Cells 25(11): 2896-2902.
74. Pittenger, M. F., A. M. Mackay, S. C. Beck, R. K. Jaiswal, R. Douglas, J. D. Mosca, M. A. Moorman, D. W. Simonetti, S. Craig and D. R. Marshak (1999). "Multilineage potential of adult human mesenchymal stem cells." Science 284(5411): 143-147.
75. Pretheeban, T., D. R. Lemos, B. Paylor, R. H. Zhang and F. M. Rossi (2012). "Role of stem/progenitor cells in reparative disorders." Fibrogenesis Tissue Repair 5(1): 20.
76. Prockop, D. J. (2007). ""Stemness" does not explain the repair of many tissues by mesenchymal stem/multipotent stromal cells (MSCs)." Clin Pharmacol Ther 82(3): 241-243.
77. Quirici, N., D. Soligo, P. Bossolasco, F. Servida, C. Lumini and G. L. Deliliers (2002). "Isolation of bone marrow mesenchymal stem cells by anti-nerve growth factor receptor antibodies." Exp Hematol 30(7): 783-791.
78. Ringden, O., M. Uzunel, I. Rasmusson, M. Remberger, B. Sundberg, H. Lonnies, H. U. Marschall, A. Dlugosz, A. Szakos, Z. Hassan, B. Omazic, J. Aschan, L. Barkholt and K. Le Blanc (2006). "Mesenchymal stem cells for treatment of therapy-resistant graft-versus-host disease." Transplantation 81(10): 1390-1397.
79. Sampath, T. K., M. A. Nathanson and A. H. Reddi (1984). "In vitro transformation of mesenchymal cells derived from embryonic muscle into cartilage in response to extracellular matrix components of bone." Proc Natl Acad Sci U S A 81(11): 3419-3423.

80. Schrementi, M. E., A. M. Ferreira, C. Zender and L. A. DiPietro (2008). "Site-specific production of TGF-beta in oral mucosal and cutaneous wounds." Wound Repair Regen 16(1): 80-86.

81. Scully, C. and R. Shotts (2000). "ABC of oral health. Mouth ulcers and other causes of orofacial soreness and pain." BMJ 321(7254): 162-165.

82. Shi, S. and S. Gronthos (2003). "Perivascular niche of postnatal mesenchymal stem cells in human bone marrow and dental pulp." J Bone Miner Res 18(4): 696-704.

83. Shyu, K. G., B. W. Wang, H. F. Hung, C. C. Chang and D. T. Shih (2006). "Mesenchymal stem cells are superior to angiogenic growth factor genes for improving myocardial performance in the mouse model of acute myocardial infarction." J Biomed Sci 13(1): 47-58.

84. Simmons, P. J., J. P. Levesque and A. C. Zannettino (1997). "Adhesion molecules in haemopoiesis." Baillieres Clin Haematol 10(3): 485-505.

85. Singer, N. G. and A. I. Caplan (2011). "Mesenchymal stem cells: mechanisms of inflammation." Annu Rev Pathol 6: 457-478.

86. Spees, J. L., S. D. Olson, M. J. Whitney and D. J. Prockop (2006). "Mitochondrial transfer between cells can rescue aerobic respiration." Proc Natl Acad Sci U S A 103(5): 1283-1288.

87. Stoick-Cooper, C. L., R. T. Moon and G. Weidinger (2007). "Advances in signaling in vertebrate regeneration as a prelude to regenerative medicine." Genes Dev 21(11): 1292-1315.

88. Tamari, M., Y. Nishino, N. Yamamoto and M. Ueda (2013). "Acceleration of wound healing with stem cell-derived growth factors." Int J Oral Maxillofac Implants 28(6): e369-375.

89. Teng, M., Y. Huang and H. Zhang (2014). "Application of stems cells in wound healing--an update." Wound Repair Regen 22(2): 151-160.

90. Tondreau, T., N. Meuleman, A. Delforge, M. Dejeneffe, R. Leroy, M. Massy, C. Mortier, D. Bron and L. Lagneaux (2005). "Mesenchymal stem cells derived from CD133-positive cells in mobilized peripheral blood and cord blood: proliferation, Oct4 expression, and plasticity." Stem Cells 23(8): 1105-1112.

91. Toyserkani, N. M., M. L. Christensen, S. P. Sheikh and J. A. Sorensen (2015). "Adipose-Derived Stem Cells: New Treatment for Wound Healing?" Ann Plast Surg 75(1): 117-123.

92. Tremain, N., J. Korkko, D. Ibberson, G. C. Kopen, C. DiGirolamo and D. G. Phinney (2001). "MicroSAGE analysis of 2,353 expressed genes in a single cell-derived colony of undifferentiated human mesenchymal stem cells reveals mRNAs of multiple cell lineages." Stem Cells 19(5): 408-418.

93. Verrecchia, F. and A. Mauviel (2007). "Transforming growth factor-beta and fibrosis." World J Gastroenterol 13(22): 3056-3062.

94. Williams, J. T., S. S. Southerland, J. Souza, A. F. Calcutt and R. G. Cartledge (1999). "Cells isolated from adult human skeletal muscle capable of differentiating into multiple mesodermal phenotypes." Am Surg 65(1): 22-26.

95. Yang, X., R. S. Tare, K. A. Partridge, H. I. Roach, N. M. Clarke, S. M. Howdle, K. M. Shakesheff and R. O. Oreffo (2003). "Induction of human osteoprogenitor chemotaxis, proliferation, differentiation, and bone formation by osteoblast stimulating factor-1/pleiotrophin: osteoconductive biomimetic scaffolds for tissue engineering." J Bone Miner Res 18(1): 47-57.

96. Young, H. E., M. L. Mancini, R. P. Wright, J. C. Smith, A. C. Black, Jr., C. R. Reagan and P. A. Lucas (1995). "Mesenchymal stem cells reside within the connective tissues of many organs." Dev Dyn 202(2): 137-144.

97. Zahorec, P., J. Koller, L. Danisovic and M. Bohac (2015). "Mesenchymal stem cells for chronic wounds therapy." Cell Tissue Bank 16(1): 19-26.

98. Zappia, E., S. Casazza, E. Pedemonte, F. Benvenuto, I. Bonanni, E. Gerdoni, D. Giunti, A. Ceravolo, F. Cazzanti, F. Frassoni, G. Mancardi and A. Uccelli (2005). "Mesenchymal stem cells ameliorate experimental autoimmune encephalomyelitis inducing T-cell anergy." Blood 106(5): 1755-1761.

99. Zuk, P. A., M. Zhu, H. Mizuno, J. Huang, J. W. Futrell, A. J. Katz, P. Benhaim, H. P. Lorenz and M. H. Hedrick (2001). "Multilineage cells from human adipose tissue: implications for cell-based therapies." Tissue Eng 7(2): 211-228.

100. Амиранашвили И, С. Н., Циклаури М, Зурмухташвили М, Курашвили Т, Гогилашвили К, Менабде Г, (2012). Культивирование стволовых клеток пульпы зубов и мезенхимальных стволовых клеткок костного мозга мышей с использованием аутосыворотки. Odecca.

101. გოგიჩაძე გ, კ. გ., გოგიჩაძე თ (2011). ლექსიკონი ბიოლოგიური და სამედიცინო ტერმინები და ცნებები. თბილისი, მერიდიანი.